Ein Beitrag zur Behandlung accidenteller Wunden mit Peru Balsam

INAUGURAL-DISSERTATION

ZUR ERLANGUNG DER
MEDIZINISCHEN DOKTORWÜRDE.

VORGELEGT
EINER HOHEN MEDIZINISCHEN FAKULTÄT
DER ALBERT-LUDWIGS-UNIVERSITÄT
ZU FREIBURG IM BREISGAU

ACAD
LUGD.BAT.
BIBL.

VON

JULIUS KÖNIG

APPROB. ARZT

AUS

OFFENBURG (Baden)

FREIBURG I. BR.
ERNST A. GÜNTHERSCHE BUCHDRUCKEREI
1912.

Gedruckt mit Genehmigung der medizinischen Fakultät der Universität Freiburg i. B.

Dekan:
Geh. Hofrat Prof. Dr. KRASKE.

Referent:
Geh. Hofrat Prof. Dr. KRASKE.

Seit einigen Jahren hat sich der Peru Balsam in rasch zunehmendem Masse einen Platz unter der bekanntlich nicht eben geringen Zahl von Mitteln, die den Organismus bei der Heilung accidenteller Wunden unterstützen sollen, die also nach unsern heutigen Anschauungen geeignet sind, eine Infektion der Wunde zu verhüten oder die schon zugleich mit der Verletzung eingedrungenen Bakterien nach Möglichkeit unschädlich zu machen, zu erobern und zu behaupten gewusst.

Während noch vor zehn Jahren dieses Mittel nur von Wenigen gekannt und angewendet wurde, ist es jetzt schon in den dauernden Gebrauch einer, soweit sich übersehen lässt, nicht kleinen Anzahl von Kliniken, Krankenhäusern und namentlich auch von praktischen Aerzten übergegangen, wo es sich dauernd bewährt hat und nur ungern entbehrt wurde.

Es ist damit nicht etwas völlig Neues dem Arzt in die Hände gegeben worden, sondern es wurde nur eine sehr alte Tradition, die allerdings in der zweiten Hälfte des 19. Jahrhunderts abgebrochen oder wenigstens unterbrochen scheinen konnte, wieder aufgenommen, um in Zukunft wohl nicht so schnell wieder in Vergessenheit zu geraten. Der Peru Balsam ist uns in diesem Betracht der Repräsentant für die Balsambehandlung von Wunden überhaupt, deren Geschichte sich bis in sehr entlegene Zeiten zurückverfolgen lässt.

Wir finden Balsamgebrauch bei Behandlung von Wunden durch eine ganze Anzahl römischer und griechischer Schrift-

steller erwähnt, unter denen namentlich Plinius der Aeltere, Celsus und Dioskorides seine Fähigkeit, „schmutzige Wunden zu reinigen“ und „Geschwüre“ günstig zu beeinflussen hervorheben. Wir sehen Balsam in seiner Heimat, dem Orient, namentlich in Ägypten, zur Konservierung von Leichen in dauernder Verwendung; arabische Aerzte des 8.—9. Jahrhunderts erwähnen ihn, und vollends die Wundbehandlung des Mittelalters stand ganz unter dem Zeichen der „Wundbalsame“ und der „Hieb- und Stichpflaster“, welch letztere als wirksames Agens meist ebenfalls Balsamarten enthielten.

In die Reihe der alten „Balsame“, die meist aus Myrrhe, Weihrauch, Mastix, Terpentin und ähnlichen harzigen Substanzen bestanden, trat bald nach der Entdeckung Amerikas auch der „Peru Balsam“. Seinen Namen führt er nach dem Heimatland des Hafens Callao, der lange Zeit die ganze Ausfuhr in sich vereinigt hielt. Gewonnen wird er dagegen in einem kleinen Bezirk der mittelamerikanischen Küste S. Salvador, wo er von den Eingeborenen, bei denen er nach Mitteilungen Pereiras und Burgers als Universalheilmittel in grossem Rufe steht, aus der Rinde der Toluifera Pereirae Baillon durch Ausklopfen und Anbrennen hergestellt wird. Der aus der Rinde fliessende Saft wird als „schwarzer Peru Balsam“ bezeichnet und kommt allein in Betracht, eine zweite, aus den Früchten desselben Baumes hergestellte Form, der „weisse Peru Balsam“ hat keine therapeutische Bedeutung.

Ob der neue Balsam sofort eine grössere Rolle gespielt hat, ist heute nicht mehr festzustellen. In alten Apothekerbüchern z. B. in der Pharmacotheca publica et privata des Martin Pansa (1623) gilt der „echte Peru-Balsam“ als ein sehr kostbares Mittel, das meist als Aromaticum beim Bereiten von Essenzen benutzt wird und in der Wundbehandlung gegenüber andern „Balsamen“,

wie Myrrhe, Weihrauch, Mastix, Opodeldok u. a. erheblich zurücktritt. Was man sich bei der Anwendung von „Wundbalsam“, wohl nach langer Erfahrung, versprach, ist bei Anführung eines „herrlichen Stichpflasters zu Wunden, Schäden und Schüssen“, dessen Hauptagens zwar nicht der Peru Balsam selbst, wohl aber einer seiner Hauptbestandteile, das Zimtöl, neben „Weihrauch und Terpentin“ bildet, folgendermassen zusammengefasst:

1. „Dienet es wider die alten Schäden, wie auch frische Wunden und Stiche, sie mögen seyn am Leibe wo sie wollen, ja auch an dem Haupt.
2. Tröcknet und reiniget es die Wunden und machet ein gutes Fleisch, es heftet zusammen und heilet mehr in einer Wochen als ein anders in einem gantzen Monat.
3. Lest es das Gute nicht faulen, hindert auch die corruption und lest kein wild Fleisch wachsen.
4. Ist es den zerhauenen und zerquetschten Nerven das beste Artzneymittel . . . .
6. Heilet es die Bisse und Stiche der giftigen Tiere, denn es ziehet das Gift heraus . . . .
8. Ist es ein herrliches Mittel wider Krebs, Fisteln, Kropfdrüsen und Rotlauf . . Es behält seine Kräfte 50 Jahre lang und ist alsdann noch ebenso kräftig als wenn es erstlich frisch gemacht wird.“

(Chymischer und Arzneyischer Palast 1684.)

Wir finden schon hier dieselben Beobachtungen, die uns auch heute bei Gebrauch von Peru Balsam immer wieder begegnen, schnelle Wundheilung, Vermeidung von Komplikationen, gute Granulationsbildung, in der Sprache damaliger Medizin ausgedrückt.

Im 18. Jahrhundert wird das neue, allmählich zu Ehren gekommene und bei einer Unzahl von Krankheiten auch innerlich angewandte Mittel, namentlich von A. v. Haller

(1755) und Lorenz Heister (1779) erwähnt, und eindringlich wegen seiner „fäulniswidrigen“ Eigenschaften für die Behandlung von Wunden und Geschwüren empfohlen. Dass auch in den ersten Jahrzehnten des 19. Jahrhunderts die Balsambehandlung von Wunden noch weit verbreitet war – neben Peru Balsam kam namentlich der Copaïva Balsam in Betracht — ist wohl nicht zweifelhaft, wenn sich auch mit Ausnahme von Rusts Angaben (1830) wenig veröffentlicht findet. Noch in der 3. Auflage von 1867 erwähnt das seinerzeit namentlich unter praktischen Aerzten weit verbreitete „Chirurgische Vademecum“ von Druitt im Kapitel „Behandlung offener Wunden“. „. . . der alte Friars Balsam oder die Tinctura benzoica ist ein ausgezeichnetes Mittel für Wunden, die bis zu einem gewissen Grade mit Contusion compliciert sind. Es coaguliert das Blut und schliesst die Wunde gegen den Contakt mit der Luft und gegen infektiöse Miasmen ab.“ Der Peru Balsam selbst wird in jenen Jahren eigentlich nur als inneres Mittel, wie zur Sekretionsbeschränkung bei Bronchitiden, als Mittel bei Tabes, Blasenkatarrh, Impotenz und Diabetes angewendet. In der Dermatologie erlangt er durch seine Einführung bei der Scabiesbehandlung (Gieffers) Bedeutung; über seine Verwendung in der Wundbehandlung ist eigentlich nichts mehr zu hören. Er wird als altes Mittel wohl weiter gebraucht worden sein, wie z. B. im Rotterdamer Krankenhaus, wo ihn van der Hoeven bei der Behandlung komplizierter Frakturen in ausgiebigstem Masse verwendete, von wo auch später durch den Nachfolger van der Hoevens, van Stockum, der Anstoss zu seiner Wiedereinführung in die Wundtherapie gegeben werden sollte.

Versuche, das alte Mittel wieder in Gebrauch zu bringen, wie sie Mitte der 70er Jahre durch Wiss, der seine hervorragenden Eigenschaften in langjähriger Tätig-

keit in den Vereinigten Staaten zu schätzen gelernt hatte, später durch Caspari, unternommen wurden, blieben in der damaligen Zeit, die sich eben in die neuen Gedankengänge der Antisepsis, wohin der Peru Balsam nicht recht zu passen schien, einlebte, erklärlicherweise fruchtlos. Etwas weniger scheint der Gebrauch des Peru Balsams in Amerika vergessen worden zu sein, wo ja auch Wiss seine Erfahrungen gesammelt hatte. So begann Prof. Arsdale (New-York) die ausgedehnte Peru Balsambehandlung von frischen Wunden jeder Art Ende der 80er Jahre mit günstigen Erfolgen wie Gallant (1898) in seiner Zusammenfassung von 29000 mit Peru Balsam behandelten Fällen erwähnt.

Amerikanischen Anregungen folgend (Sayre), hatte etwa zu gleicher Zeit (Ende der 80er Jahre) Landerer den Peru Balsam zur Behandlung tuberkulöser Knochen-, Gelenk- und Drüsenprocesse angewendet. Der Balsam sollte hierbei die Aufgabe haben, durch seine Fähigkeit, die Granulationsbildung anzuregen, tuberkulöse Processe zum Vernarben und dadurch nach Ansicht Landerers zur Heilung zu bringen. Periostale Injektionen einer Emulsion von Peru Balsam mit Gummischleim oder Eidotter bei Knochen- und Gelenktuberkulose, direkte Auspritzung von tuberkulösen Fisteln, Tamponade von tuberkulösen Höhlen durch mit Peru Balsam getränkte Gazestücke, sollten die „aseptische Entzündung", der Landerer die Hauptwirkung bei der Balsamapplikation zuschrieb, herbeiführen. Einen Einfluss auf innere tuberkulöse Affektionen suchte man durch intravenöse Injektionen einer Eidotter-Perubalsamemulsion zu erreichen, wodurch keine Schädigung der Patienten, wohl aber Heilung in einer Anzahl von Fällen erzielt worden sein soll.

Eine weitere Verbreitung hat sich diese Methode Landerers trotz der Erfolge die er und, seiner Anregung

folgend, Vamossy, Pfeiffer, Opitz und Schnitzler erzielt hatten, nicht sichern können. Ebensowenig die Behandlung der Lungenphthise mit Zimtsäure, die gleichfalls von Landerer im Ausbau seines Systems angegeben war.

Es war van Stockum, der durch seine Mitteilungen über Erfolge der Wundbehandlung mit Peru Balsam, die er 1903 auf dem französischen Chirurgen-Kongress, 1904 im „Zentralblatt für Chirurgie“ machte, die Aufmerksamkeit wieder auf das alte, fast vergessene Mittel lenkte. Nach seinen Angaben behandelt die ihm unterstellte Chirurgische Abteilung des Stadtkrankenhauses zu Rotterdam seit 1900 accidentelle Wunden jeder Art, ohne jede vorhergehende Reinigung der Wunde und der Wundumgebung, durch einfaches Ausgiessen mit Peru Balsam und nachfolgenden aseptischen Druckverband, der bis zu 20 Tagen ungewechselt liegen bleiben kann. Septische Erscheinungen blieben auch bei stark verunreinigten Wunden aus, die Heilung ging rasch vor sich.

Besonderen Wert legt van Stockum der Peru Balsamverwendung im Krieg, wo ja oft die denkbar ungünstigsten Wundverhältnisse vorliegen, bei, was durch die späteren Erfahrungen im russisch-japanischen Krieg, wie auch im Herero-Aufstand (nach Vollbrecht) sich als durchaus berechtigt erwies. Die Einführung des Peru Balsams in der holländischen Armee (Neuburger), wo der Balsam in Zinntuben jedem Verbandpäckchen beigegeben wird, ist gleichfalls auf die Anregung van Stockums zurückzuführen.

Eine weitere grosse Rolle spielt bei van Stockum die Behandlung komplicierter Frakturen mit Peru Balsam, ein Verfahren, das schon in vorantiseptischer Zeit von van Stockums Vorgänger, van der Hoeven, im Rotterdamer Krankenhaus eingeführt, durch van Stockum nur insofern entwickelt wurde, als bei Durchstechungsfrakturen, die Peru Balsamapplikation mittels einer Spritze geschah.

Die erzielten Resultate waren sehr günstig. Bei 90 komplicierten Frakturen wurde nur in 4 Fällen eine Störung des Heilungsverlaufs durch Eiterung beobachtet, nur eine einzige dieser weniger günstigen 4 Frakturen machte eine Sekundäramputation notwendig.

Eine „glatte Heilung“ wurde bei 78, eine „Heilung ohne Eiterung nach Fistelbildung“ in 8 Fällen erzielt.

Dabei war mit Primärer Amputation sehr sparsam (nur in 2 Fällen) vorgegangen worden.

Der Vergleich, den van Stockum mit den Resultaten anderer Kliniken zieht:

Czerny (Antisepsis) 43% „glatte Heilungen“, 57% „Misserfolge“ bei ausgiebiger Anwendung der Primäramputation.

v. Bramann (Antisepsis) 78% „glatte Heilungen“, 22% „Misserfolge“ (keine Angabe des Prozentsatzes von Primäramputationen) berechtigt sicherlich seine eigenen Erfolge, 95,5% „glatte Heilungen“, 4,5% „Misserfolge“ als glänzend zu bezeichnen.

Auf dem Boden, der durch van Stockums Angaben gelegt war, wurde in den nächsten Jahren rasch weiter gearbeitet. 1904 teilt Burger in einer kurzen Notiz seine 12jährigen Erfahrungen mit Peru Balsam bei Behandlung von Wunden, namentlich bei Maschinenverletzungen, mit, die durchweg günstig waren, und schon 1905 konnte Schloffer auf dem 34. Kongress der Deutschen Gesellschaft für Chirurgie den Peru Balsam als sehr brauchbares Mittel für die Behandlung frischer Wunden bezeichnen und zugleich experimentelle Beweise für seine Wirksamkeit anführen.

Gestützt auf die Tierversuche, wurden in der Schlofferschen Klinik (Innsbruck) sämtliche accidentelle Wunden und namentlich auch alle komplicierten Frakturen mit Peru Balsam behandelt; die Resultate wurden 1907 in der

grundlegenden Arbeit eines Assistenten der Klinik, Dr. Suter, auf die immer wieder wird zurückgekommen werden müssen, veröffentlicht, wobei zugleich durch eingehende Tierversuche, die an anderer Stelle zu erwähnen sind, unsere Anschauungen über die Wirkungsart des Peru Balsams geklärt und im wesentlichen festgelegt worden sind. Der Peru Balsam wurde bei frischen Wunden nach den Mitteilungen Suters in einfachster Weise — anfangs unsterilisiert, später sterilisiert, — in der Form angewandt, dass nach oberflächlicher Reinigung der Wundumgebung mit Aether oder Benzin die Wunde selbst möglichst vollständig mit Balsam ausgegossen wurde. Von grosser Bedeutung ist selbstverständlich, dass dabei, was bei unregelmässigen Riss-Quetschwunden leicht vorkommt, keine Buchten und Taschen der Wunde übersehen und so von der Balsamapplikation ausgeschlossen werden, was einen Erfolg natürlich illusorisch macht. Suter bediente sich zu diesem Zweck steriler Spritzen, mit denen die Winkel auch stark zerfetzter Wunden leicht erreicht werden konnten, vermittelst derer auch bei Durchstechungsfrakturen eine Verbringung des Balsams an Ort und Stelle der Fraktur ermöglicht wurde. Mit dem Entfernen zertrümmerter Gewebsteile konnte, dank der Balsamwirkung, immer äusserst schonend und konservativ verfahren werden, was namentlich bei Handverletzungen von nicht zu unterschätzendem Vorteil war. Nur Teile, die von vornherein einer sicheren Nekrose verfallen schienen, wurden sorgfältig abgetragen.

Nachdem die Wunde auf eben beschriebene Art und Weise mit Balsam versorgt war, wurde ein einfacher aseptischer Gazeverband angelegt, der meist erst nach einigen Tagen gewechselt zu werden brauchte.

Ein erneutes Ausgiessen der Wunde mit Balsam wurde meist nur beim 1. oder 2. Verbandwechsel vorgenommen.

Das auf solche Weise behandelte Material war sehr reichlich, so dass Suter in seiner Veröffentlichung auf 562 Fälle zurücksehen konnte. Ausführliche Erwähnung finden nur die 114 auf Station behandelten Fälle, während von den übrigen 448 ambulatorischen Fällen nur hervorgehoben wird, dass niemals eine wesentliche Komplikation des Heilungsprozesses vorgekommen sei.

Mit Recht wird bei sämtlichen Fällen aufs nachdrücklichste betont, dass septische Erscheinungen, bis auf wenige zweifelhafte Ausnahmen, stets ausblieben, wenn auch die oft ungemein schweren Verletzungen, die dazu manchmal aufs äusserste verunreinigt waren, sehr ungünstige Aussichten für die Heilung boten. Regel war beinahe immer Heilung per primam, oder wenn dies die Wundverhältnisse nicht zuliessen, per secundam unter mässiger Sekretion mit Abstossung aller nekrotischen Gewebsteile ohne jede Jauchung und ohne alle wesentliche Reizung der Wundumgebung. Geringe Temperatursteigerungen, die in einigen Fällen während der ersten Tage auftraten, waren meist durch Sekretverhaltnng hervorgerufen und verschwanden bald nach Beseitigung der Ursache; die Granulationsbildung war unter dem Balsameinfluss besonders angeregt und üppig.

Am meisten Interesse beanspruchen natürlich die Resultate der Balsambehandlung von komplicierten Frakturen. Auch Suter kann hierbei von guten Ergebnissen berichten, wenn auch die ausserordentliche Prozentzahl glatter Heilungen van Stockums nicht erreicht wird, was Suter, wohl mit Recht, aus der im ganzen geringeren Schwere der in Rotterdam behandelten Fälle erklärt.

Immerhin kamen von 21 Fällen komplicierter Frakturen, die teilweise mit sehr ausgedehnter Knochen- und Weichteilzertrümmerung verbunden waren, bei nur einmal angewandter Primäramputation, 14 Fälle (70%) „ohne

weitere lokale Komplikationen“ zur Heilung, „bei 6 Fällen (30%) musste sekundär wegen Eiterung operiert werden“, wobei es sich meistens um Beseitigung von Sekretverhaltungen und Entfernung von Sequestern handelte.

Temperatursteigerungen, die aber nie wesentlich über 38% hinausgingen, waren bei den meisten Fällen, mit Ausnahme der Durchstechungsfrakturen, zu verzeichnen. Sekundäramputation wurde nie notwendig.

Aehnlich günstig war der Verlauf bei schweren Hand- und Fussverletzungen, die meist mit offenen Frakturen der Knochen verbunden waren, bei Weichteilwunden mit und ohne Sehnendurchtrennung, bei Schussverletzungen, überhaupt bei allen Wunden, sofern, und dies ist immer festzuhalten, sie „frisch“, d. h. nicht länger als etwa 8—12 Stunden nach dem Trauma in Behandlung kamen. Bei älteren Wunden versagte auch der Peru Balsam im wesentlichen.

Eine Schädigung des Patienten, insbesondere eine nach Peru Balsamverwendung auftretende Albuminurie, wie sie nach Einreibungskuren bei Scabiesbehandlung mehrfach beobachtet wurden, hat Suter nie gesehen.

Bei 3 von den 552 Fällen trat Tetanus auf, wogegen, wie die Tierversuche beweisen, der Peru Balsam keinen Schutz bieten kann.

Die Verwendung des Peru Balsams bei operativen Wunden, bei Knochentuberkulose, bei Sequestrotomieen nach Osteomyelitis fand in der Schlofferschen Klinik nach Suter nur in beschränktestem Masse statt, sodass keine Schlüsse aus den „recht widersprechenden“ Resultaten zu ziehen waren. Jedenfalls nimmt Suter in Zusammenfassung seiner klinischen Resultate den Peru Balsam ausdrücklich zunächst nur als ausgezeichnetes Mittel zur Behandlung frischer Wunden in Anspruch.

Neben den ausführlichen und durch eine lange Reihe von Krankengeschichten belegten Mitteilungen Suters treten naturgemäss andere Notizen, die teils noch vor Suters Arbeit, teils später von praktischen Aerzten und aus Krankenhäusern veröffentlicht sind, zurück. Aronheim, Petretto, Frank, Unschuld, bestätigen im wesentlichen die Resultate der Schlofferschen Klinik; günstige Ergebnisse der ulcus cruris Behandlung mit Peru Balsam weiss namentlich Aronheim zu vermelden.

Eine Ausdehnung des Gebiets der Peru Balsamverwendung auf eitrige Prozesse lassen die zwei letzten grösseren Mitteilungen, die uns zur Verfügung stehen, erkennen. Vollbrecht (Allenstein), der den Peru Balsam seit der Schlofferschen Anregung bei frischen Wunden mit grossem Erfolg verwendet, behandelt auch Panaritien, Zellgewebsentzündungen, eröffnete Abscesse mit Peru Balsam, dem er zur Erhöhung seiner baktericiden Kräfte Formalin zusetzt. Vollbrecht erwähnt zwei Fälle von Bauchhöhlenabscessen („Coli Abscesse"), bei denen der Erfolg „geradezu eklatant" gewesen sein soll. Nach Ausgiessen der in die eröffneten Abscesse eingeführten Glasdrains mit Formalin Peru Balsam „verschwanden die Coli Bazillen in wenigen Tagen, der Eiter wurde dick, rahmig und hatte nur den Geruch nach Peru Balsam, die Wundhöhle begann zu granulieren." . . . . . unangenehme Zwischenfälle haben wir nicht erlebt . . . Niemals zeigte sich eine Spur von Eiweiss".

Im Uebrigen befürwortet Vollbrecht, wie schon seinerzeit van Stockum aufs dringendste die allgemeine Einführung des so einfach anzuwendenden und so überaus zweckdienlichen Mittels für den Kriegsfall und empfiehlt das schon früher erwähnte Vorgehen der holländischen Armeeleitung angelegentlich.

Schliesslich sind noch die Erfahrungen der Erlanger Chir.-Univ.-Klinik, über die 1910 Dr. Sickmann berichtet, zu erwähnen. Die Anregung hat auch hier im wesentlichen der Schloffersche Vortrag von 1905 gegeben. Die Applikation des Balsams bei frischen Wunden ist die übliche, auf Sterilisation wird verzichtet. Eine Jodpinselung der Wundumgebung wird regelmässig angewandt. Von der Verwendung einer Spritze bei Einführen des Balsams wird abgesehen, um keine Keime in die tieferen Gewebsschichten zu verschleppen.

Nachdem die Wunde „bis zum Uebermass" ausgegossen ist, bleibt der erste Verband bis zu 8 Tagen liegen.

Die Resultate werden als sehr günstig bezeichnet, septische Erscheinungen traten nie auf, Nierenreizung wurde auch bei sehr hohen Quantitäten Balsam (60 bis 70 ccm) nicht beobachtet. Den von van Stockum und Suter mitgeteilten Fällen von komplicierten Frakturen kann Sickmann noch 14 weitere hinzufügen, die unter Peru Balsambehandlung mit einer einzigen Ausnahme, wo nach stärkster Weichteil- und Knochenzertrümmerung wegen Gangrän sekundär amputiert werden musste, ohne wesentliche Störungen heilten.

In noch ausgedehnterem Masse als bei Vollbrecht finden wir hier den Peru Balsam zur Behandlung auch älterer, inficierter Wunden als Hilfsmittel neben der üblichen, offenen Wundbehandlung zugezogen, die Resultate sollen, wenn auch nicht in ähnlichem Masse wie bei frischen Wunden, günstig gewesen sein. Furunkel, gespaltene Drüsenabscesse, überhaupt Wundhöhlen, die nach Spaltung von Abscessen zurückbleiben, werden mit Balsam ausgegossen; namentlich wird der „flüssigen Tamponade", die bei Perityphlitischen Abscessen nach anfänglicher Jodoformgazetamponade durch Ausgiessen der Wunde mit Peru

Balsam ausgeführt werden soll, die aber auch bei Gelenkdrainage und Thorakoplastiken angewendet wird, grosse Bedeutung zugeschrieben.

Das Hauptgebiet, auf dem der Peru Balsam Gutes leistet, bleibt aber trotzdem, wie aus allen Zusammenstellungen der Litteratur zu ersehen ist, die „frische Wunde“. Klinische Erfahrungen bestätigen diese Tatsache, und auch die experimentelle Nachprüfung der Balsamwirkung, auf die nun einzugehen sein wird, weist gleichfalls übereinstimmend nach dieser Richtung hin.

Wir werden uns auch hierbei hauptsächlich mit den Ergebnissen der Tierversuche Suters zu beschäftigen haben.

Versuche, die von ihm vor der Anwendung des Peru Balsams beim Menschen zur Prüfung der Unschädlichkeit des Mittels bei Meerschweinchen ausgeführt wurden, hatten ergeben, dass diesen Tieren verhältnismässig hohe Dosen (bis zu 0,5 cm^3 intraperitoneal, bis 3 cm^3 subkutan) ohne Schädigung, namentlich ohne Nierenreizung injiciert werden konnten. Quantitäten, wie sie bei der Wundbehandlung (auf den Menschen berechnet: 70 cm^3 intraperitoneal, 200 bis 300 cm^3 subkutan) wohl kaum praktisch in Betracht kommen. Auch der eigentliche Nachweis, dass der Peru Balsam wirklich imstande ist, septische Prozesse zu verhindern, konnte dadurch erbracht werden, dass es regelmässig gelang, Meerschweinchen, denen intraperitoneal oder subkutan eine Aufschwemmung von Gartenerde injiciert worden war, vor dem Tod an rapid fortschreitendem jauchigem Oedem, dem sie ohne Peru Balsambehandlung unfehlbar verfallen waren, durch eine sofortige oder auch, und dies ist das wesentliche, nach einem bestimmten Zeitraum erfolgende Injektion von Peru Balsam an dem Ort der ersten Injektion zu retten und am Leben zu erhalten.

Dieser Zeitraum, innerhalb dessen der Balsam seine Wirkung noch ausüben konnte, betrug 6—10, im Mittel 8 Stunden, also er war identisch mit dem Zeitraum, der nach den Friedrichschen Versuchen für das „Auskeimen" der Bakterien, die in die Wunde gelangt waren, nötig war.

Auf seine Versuche, die ebenfalls mit Gartenerde an Meerschweinchen ausgeführt worden waren, hatte Friedrich bekanntlich seine Praxis der „Anfrischung" accidenteller Wunden 1—2 mm im Gesunden, wo innerhalb der 6 – 8 Stunden des Auskeimens Bakterien im Schnitt nachweisbar waren, gegründet. Suter setzte dem „Anfrischen", das er mit Recht bei unregelmässigen Riss-Quetschwunden für kaum ausführbar hält, die Peru Balsambehandlung entgegen, mit der das Gleiche erreicht wurde. Dass die Peru Balsamverwendung während der 6 Stunden der „Auskeimungszeit" besseres leistet als einfache offene Wundbehandlung, konnte dadurch einwandfrei festgestellt werden, dass Friedrich seine mit Gartenerde infizierten Meerschweinchen trotz offener Wundbehandlung nicht am Leben erhalten konnte, während es Suter bei dem gleichen Versuchsmaterial mit Peru Balsaminjektion innerhalb der 6 Stunden ohne jede offene Wundbehandlung gelang, die Tiere vor jauchigem Oedem zu bewahren. Nicht dagegen, wie hervorzuheben ist, vor Tetanus! Zu erwähnen ist, dass mit anderen Desinficientien kein Tier gerettet werden konnte.

Dem Peru Balsam waren also zweifellos Eigenschaften zuzuschreiben, die andere Mittel, insbesondere die üblichen „Desinficientien" nicht aufzuweisen hatten.

Es konnte dies wohl kaum in der ganz ausnahmsweise starken baktericiden Kraft des Balsams liegen, denn nach seiner Zusammensetzung, die (nach Jander) 60—75% Perubalsamöl (Cinnameïn), 8—10% freie Zimtsäure, Vanillin, eine cumarinähnliche Substanz und 15—20% Harze enthält, könnte wohl nur die Zimtsäure in dieser

Richtung wirksam sein. Dass sie aber die Wirkung des Karbols und anderer energischer Mittel übertreffen konnte, war wohl ausgeschlossen.

Versuche, die in dieser Richtung 1887 von Riedlin, 1889 von Bräutigam und Nowak, 1903 von Piorkowski veröffentlicht worden waren, hatten widersprechende Resultate gezeitigt.

Riedlin glaubte nach seinen Experimenten mit Choleravibrionen und „typhusähnlichen Bazillen“ auf „nicht unbeträchtliche“ antibakterielle Eigenschaften des Peru Balsams schliessen zu dürfen, während ihm Bräutigam und Nowak nur „ganz minimale“, erst langsam im Lauf von 24 Stunden in Erscheinung tretende, Piorkowski schliesslich so gut wie gar keine baktericide Wirkung zubilligten.

Erst die Versuche Suters, die im wesentlichen von den später zu erwähnenden Janders und Sickmanns bestätigt wurden, legten unsere Auffassung über die eigentliche Balsamwirkung fest.

Die entwicklungshemmenden und baktericiden Eigenschaften des Peru Balsams sind auch nach Suter als gering anzusehen.

Eine Wachstumshemmung von Staphylokokken konnte nur durch verhältnismässig grosse Balsammengen (1 ccm^3 auf 10 ccm^3 Bouillon) und nur nach intensivem Schütteln des Röhrchens, also bei möglichst inniger Berührung von Balsam und Bakterienmaterial in einigen Tagen erzielt werden.

Bei Staphylokokkenagarkulturen, die mit Peru Balsam aufs sorgfältigte zerrieben, also in denkbar nächsten Connex gebracht wurden, konnte Abtötung der Bakterien erst innerhalb 16—24 Stunden festgestellt werden. Was die wohl vorhandene, aber nur wenig ausgesprochene bakterienfeindliche Eigenschaft des Balsams wohl hinlänglich bewies.

Dass der Balsam imstande ist, gewisse baktericide Eigenschaften an die Umgebung abzugeben, wurde durch die Beobachtung wahrscheinlich gemacht, dass Staphylokokkenwachstum in Boullionröhrchen, die mit 1 cm^3 Peru Balsam beschickt, 6 Tage lang im Brutofen standen, ausblieb, während es nach einem Zeitraum von 1—3 Tagen noch aufgetreten war. Ein Schluss auf etwaige weitergehende Fernwirkungen des Balsams zeigte sich jedoch bei Tierversuchen, wo der Balsam Meerschweinchen an Körperstellen, die vom Infektionsort entfernt lagen, injiciert wurde, als unberechtigt. Die Abgabe kann also nur an die nächste Umgebung erfolgen. Diese Wirkung als „Reservoir antibakteriell wirkender Stoffe" auf die Wundumgebung glaubt Suter bei dem grossen „Beharrungsvermögen" des Balsams, der von ihm „noch nach mehreren Wochen" spurenweise in der Wunde nachgewiesen wurde, trotzdem nicht als zu gering ansetzen zu dürfen. Eine grosse Unterstützung der baktericiden Fähigkeiten erwächst dem Balsam jedoch nach Suters Ansicht durch seine anderen, wichtigeren Eigenschaften. In Betracht kommt hier hauptsächlich sein „Einhüllungsvermögen gegenüber den Bakterien". Die Versuche zeigten, dass mit Peru Balsam verriebene Agarkulturen von Staphylokokken als kompakter Tropfen in Bouillonröhrchen eingebracht, nur verspätet oder gar nicht zum Wachstum gebracht werden konnten, während sie bei Verreiben an den Wänden des Röhrchens mobilisiert und schon am nächsten Tag in üppigem Wachstum gefunden wurden.

Also eine physikalische Fähigkeit des Balsams, Bakterien zu fixieren, die wohl seinen harzigen Bestandteilen zuzuschreiben ist, und den baktericiden Kräften die für ihre langsame Wirkung nötige Zeit sichert, andererseits die Bakterien an ihrem Einwandern in die Gewebe verhindert.

Wohl gleichwertig steht der eben erwähnten Fähigkeit die hohe „positiv chemotaktische Eigenschaft“ des Balsams gegenüber. Sie war schon früher beobachtet worden, und namentlich Landerer hatte ihr die Hauptwirkung des Peru-Balsams zugeschrieben.

Suter konnte sie auf Schnitten nachweisen, die um Peru Balsamherde einen breiten, schon makroskopisch erkennbaren Leukocytenwall zeigten. Eine reine Fremdkörperwirkung wurde durch die Tatsache, dass mit Peru-Balsam bestrichene Fäden, die im Gewebe eingeheilt waren, im Vergleich zu andern, die unberührt blieben, einen ungleich breiteren Leukocytenwall um sich erkennen liessen, ausgeschlossen. Zum Schluss wird noch die gleichfalls altbekannte „fäulniswidrige“ Eigenschaft des Balsams, der er wohl hauptsächlich seinen Ruf zu danken hatte, herangezogen, die bei der Einhüllung von Gewebsfetzen, die den Bakterien sonst den besten Nährboden darbieten, eine grosse Rolle spielt.

Eine einzelne, alles überragende Eigenschaft ist also nicht anzunehmen, vielmehr fasst Suter seine Schlüsse in folgender „Trias ganz verschiedener Eigenschaften des Balsams“ zusammen:

1. „Die Fähigkeit des Balsams, Bakterien mechanisch einzuschliessen und auf diese Weise für den Organismus unschädlich zu machen.
2. Die baktericide Kraft des Balsams, die zwar an und für sich gering ist, die aber in Verbindung mit der sub 1. genannten Eigenschaft Bedeutung erlangt.
3. Die chemotaktisehe Eigenschaft.“

Einen Ersatz des Balsams durch ein „wirksames Prinzip“ hält Suter, eben weil dadurch das gemeinsame Zusammenwirken der Komponenten gestört würde, für nicht erfolgversprechend.

Die im Anschluss an den schon erwähnten Aufsatz Vollbrechts erschienenen Untersuchungen Janders beschäftigen sich im Wesentlichen mit der Nachprüfung der Suter'schen Resultate über die baktericide Wirkung des Peru Balsams. Dabei wurde der Balsameinfluss nicht nur auf Staphylokokken, sondern auch auf Milzbrand, Pyocyaneus, Bakterium coli und Prodigiosus festgestellt.

Die Experimente ergaben, dass auch bei zweistündigem Einwirken von Peru Balsam, der den Kulturen bis zu 10% in Substanz zugesetzt und durch Schütteln innig in Kontakt gebracht worden war, ein Wachstum bei sämtlichen Kulturen, wenn auch in stark verminderter Zahl auftrat. Sogar ein 24 stündiges Einwirken des Balsams auf 24 stündige Agar-Kulturen der obengenannten Bakterien, von denen je eine Platinöse mit 5 Tropfen Peru Balsam verrieben wurde, konnte das Wachstum nirgends völlig unterdrücken. Also auch hier der Beweis für die geringen baktericiden Balsameigenschaften. Um dieselben zu erhöhen, hatte Vollbrecht vorgeschlagen, dem Balsam das sich leicht mit ihm mischende Formalin zuzusetzen, mit welcher Mischung er bei seinem Krankenmaterial meist arbeitete und gute Erfolge zu berichten wusste.

Daraufhin angestellte Tierversuche Janders an Mäusen erwiesen jedoch, dass selbst ein Gemisch von Peru Balsam mit 1—2% Formalin nicht imstande war, nach Einwirkung von 1 Stunde, die mit Milzbrand inficierten Tiere zu retten. Besser war der Erfolg bei weniger resistenten Bakterien; denn Tiere, denen Staphylokokken, Bacterium coli und Pyocyaneus injiciert worden waren, konnten sämtlich am Leben erhalten werden, während das Wachstum der Bakterien auf Agarplatten, trotz Formalin-Balsamwirkung nicht unterdrückt werden konnte. Also ein Unterschied zwischen der Balsamwirkung im Tierkörper und seinem Effekt auf Bakterienkulturen! Da Kontrollver-

suche mit reinem Peru Balsam ohne Formalin-Zusatz bei Mäusen dieselben Resultate zeitigten, wobei sich nur der Milzbrand, bei dem auch Formalin Peru Balsam versagt hatte, als resistent erwies, so neigt Jander zu der Ansicht, bei der Balsamwirkung nicht allzusehr Suters „bakterieneinhüllenden" Komponente, die auch bei Milzbrand, trotz seiner Fähigkeit Sporen zu bilden, hätte in Erscheinung treten müssen, Gewicht beizulegen, sondern glaubt an eine Umwandlung des Peru Balsams im Tierkörper, wodurch erhöhte baktericide Kräfte, die er auf künstliche Nährböden auszuüben nicht imstande sei, frei werden sollen. Diese verstärkten Kräfte genügen zwar für weniger resistente Bakterien, nicht aber für Milzbrand und Tetanus, was auch mit Suters Beobachtungen übereinstimmt. Die Zeitdauer, bei der eine Peru Balsam-Nachimpfung mit Staphylokokken und Bact. coli inficierte Mäuse noch retten kann, setzt Sander auf 2 Stunden fest, bei Milzbrand hatte sogar sofortige Nachimpfung keinen Erfolg mehr. Bei Infektion von Mäusen mit Gartenerde wirkte die Nachimpfung bis 60 Minuten post Jnfektionem sepsisverhütend. Die meisten Tiere starben aber an Tetanus. Die Mischung Peru Balsam + 2% Formalin konnte den Exitus zwar hinausschieben, aber nicht verhüten, hatte also keinen wesentlich besseren Erfolg als reiner Peru Balsam. Die hohe chemotaktische Eigenschaft, der Vollbrecht die Hauptwirkung zuschreibt, bestätigt auch Jander, der seine Endresultate folgendermassen fixiert:

1. „Peru Balsam besitzt geringe bakterienfeindliche Eigenschaften, die sich im Tierkörper steigern, vielleicht infolge Freiwerdens weiterer baktericider Stoffe unter dem Einfluss des Organismus.

2. Durch Zusatz von Formalin lässt sich die baktericide Wirkung erhöhen, doch reichen selbst 2% Formalin

nicht aus, um widerstandsfähigere Keime oder Sporen zu töten, während die gewöhnlichen Eiterbakterien sicher vernichtet werden.

3. Mit letzteren infizierte Tiere vermag Peru Balsam vor dem tödlichen Ausgang zu schützen, auch wenn er erst zwei Stunden nach der Infektion an der Impfstelle eingebracht wird. Bei Tieren, die mit widerstandsfähigeren Keimen inficiert sind, schiebt er wenigstens den tödlichen Ausgang einige Zeit hinaus.
4. Er wirkt in hohem Grade chemotaktisch."

Sickmann, von dem die letzten bis jetzt bekannten experimentellen Untersuchungen herrühren, verwendet, um einen möglichst guten Kontakt zwischen Balsam und Bakterien zu erzielen, der ihm bei Verschütteln flüssiger Nährböden mit Bakterien und Balsam, nicht genügend gesichert scheint, nur feste Nährböden. Versuche mit Staphylokokken pyog. aur. Streptokokken, Bakter. coli. Pyocyaneus, wobei mehrere auf Agarplatten ausgestrichene Tropfen jeder Kultur mit einem Balsamtropfen übergossen wurden, ergaben nur bei Staphylokokken nach 24 stündiger Einwirkung Wachstumshemmung, die übrigen Bakterien liessen sich mit Ausnahme des Pyocyaneus, bei dem die Farbstoffproduktion, nicht aber das Wachstum, ausblieb, nicht im geringsten beeinflussen.

Auch die baktericide Kraft des Balsams erweist sich in diesen Versuchen als nicht sehr erheblich, da mit bakterienhaltiger Bouillon vollgesogene Gazetupferstückchen, die nach völliger Durchtränkung mit Balsam in verschiedenen Zeitabständen in Bouillonröhrchen verbracht wurden, erst nach einer Balsameinwirkung von 16 Stunden kein Bakterien-Wachstum in der Bouillon mehr erzeugen konnten.

Eine Zusammenfassung der bisher aus Praxis und Experiment gewonnenen Ergebnisse lässt also deutlich er-

kennen, dass wir im Peru Balsam ein Mittel besitzen, das bei frischen Wunden fast mit Regelmässigkeit septische Erscheinungen verhindern kann, das sich deshalb bei Behandlung aller frischen accidentellen Wunden durchaus bewährt hat, das auch bei komplicierten Frakturen, soweit die im ganzen noch geringe Zahl der Fälle einen Schluss erlaubt, Gutes leistet, das auch imstande zu sein scheint, bei älteren inficierten Wunden und eitrigen Processen günstig auf die Granulationsbildung und damit auf die Heilung zu wirken.

Diese Wirkung verdankt der Balsam weniger seiner zwar vorhandenen, aber nur gering und langsam wirkenden baktericiden Eigenschaft, die sich zudem nur auf wenig virulente Keime zu beschränken scheint, wohl aber seiner Fähigkeit, in die Wunde gelangte Keime an Ort und Stelle festzuhalten, eine für Erhöhung der Abwehrkräfte des Organismus wichtige Leukocytose um den Infektionsherd zu bewirken, nekrotische Gewebsteile der Fäulnis durch Einhüllen zu entziehen und damit wichtige Nährböden für Bakterien auszuschalten, schliesslich durch seine Beharrungsfähigkeit seine Wirkungen lang ausüben zu können. Gegen sporenbildende Bakterien, insbesondere Tetanus und Milzbrand bietet er keinen Schutz, wie alle übrigen Desinficientien. Wirksam scheint nicht eine einzelne Substanz in ihm zu sein, sondern die Suterschen „Komponenten“. Schädigung des Organismus, insbesondere Nierenreizung ist bei Dosen, wie sie zur Wundbehandlung in Betracht kommen, nicht zu befürchten.

Im Ganzen also ein Hilfsmittel bei der Wundbehandlung, insbesondere bei frischen Wunden, kein Allheilmittel.

Im Folgenden sollen die Erfahrungen der chirurgischen Universitätsklinik zu Freiburg i. B., die, wie vorauszunehmen ist, mit den Resultaten, die bisher bekannt wurden, im wesentlichen übereinstimmen, niedergelegt werden. Der Peru Balsam wurde bei der Behandlung von Wunden seit 1907 angewendet. Die Erfahrungen waren bei der nötigen Einschränkung des Anwendungsbereichs so gute, dass es wünschenswert erschien, sie statistisch festzulegen, was hier für einen verhältnismässig kurzen Zeitraum, (vom 1. I. 1911—1. X. 1911) geschieht. Einige grössere und interessantere Fälle, deren Erwähnung nicht unberücksichtigt gelassen werden sollte, fallen ausserhalb dieses Zeitrahmens. Für die Einteilung des Materials von Verletzungen wurde, um Vergleiche zu erleichtern, das einfache und praktische Schema Suters benutzt. Eine Trennung der ambulatorisch und auf Station behandelten Fälle erschien für die Statistik wünschenswert.

Behandelt wurden mit Peru Balsam alle frischen accidentellen Wunden, welcher Art sie auch sein mochten. Die Grenze, innerhalb derer eine Wunde noch als „frisch“ angesehen wurde, hing weniger von der seit dem Trauma verlaufenen Stundenzahl (doch wurden im Allgemeinen 24 Stunden nicht überschritten) ab; mehr Gewicht wurde auf den Zustand der Wunde selbst gelegt. Wunden, bei denen keine stärker ausgeprägten Zeichen einer Infektion vorhanden waren, wurden der Balsambehandlung zugewiesen, wenn auch eine relativ grosse Stundenzahl seit dem Trauma verstrichen war, während Fälle, die schon mit Eiterung und mit stark entzündlichen Erscheinungen der Wundumgebung eingebracht wurden, nicht mehr für die Balsamwirkung empfänglich und erreichbar schienen und deshalb auch nach kurzem Zeitraum zwischen Trauma und Einlieferung der üblichen offenen Wundbehandlung überwiesen wurden. Eitrige Processe waren nach den

wenig ermutigenden Erfahrungen, die bei Behandlung von Panaritien gemacht worden waren, in der Zeit, über welche die Statistik zu berichten hat, von der Balsamtherapie ausgeschlossen. Ebenso wurde die Balsamapplikation bei Operationswunden mit ganz wenigen Ausnahmen nicht für nötig gefunden, bei kleineren operativen Eingriffen jedoch, namentlich im poliklinischen Betrieb, wo eine sichere Asepsis nicht immer gewährleistet erschien, z. B. bei Exstirpation von Atheromen, Warzen etc., nach Entfernung von Fremdkörpern, Nadeln, Holzsplittern und ähnlichem, fand der Balsam oft Verwendung.

Bei schlecht granulierenden Wunden leistete er durch Anregung der Granulation Gutes. Unterschenkelgeschwüre wurden wegen früher oft beobachteter Reizungserscheinungen nicht mit ihm behandelt.

Bei dieser strengen Beschränkung auf Gebiete, die dem Balsam durch praktische und experimentelle Erfahrung gesichert waren, konnten durchaus günstige Resultate erzielt werden.

Verwendung fand unsterilisierter Peru Balsam, der von Firma Schimmel u. Co., Leipzig, geliefert wurde. Nachteile, die auf eine Sterilisation des Balsams hingedrängt hätten, wurden nie beobachtet. Dies war schon nach den Experimenten Suters, der den gewöhnlichen Balsam als steril gefunden hatte, ferner auch nach den guten Erfahrungen der Erlanger Klinik, wo gleichfalls nur unsterilisierter Balsam in Gebrauch stand, zu erwarten gewesen.

Aufbewahrt wird der Balsam in gewöhnlichen braunen Apothekergläschen, die mit einem Korkpfropfen verschlossen sind. Die Wundversorgung geht in üblicher Art und Weise so vor sich, dass nach Reinigung der Wundumgebung vom gröbsten Schmutz durch Benzintupfer, wobei die Wunde selbst mit einem Tupfer bedeckt bleibt,

nach Erledigung etwaiger Blutstillung, Reposition von Knochenfragmenten etc., die Wunde selbst möglichst vollständig mit Peru Balsam ausgegossen wird, wobei eigentlich kaum zu viel geschehen kann. Eine Belästigung des Patienten findet nur durch leichtes Brennen nach Eingiessen des Balsams statt, das schnell verschwindet.

Von Anwendung einer Spritze zur Balsameinführung wurde immer, auch bei Durchstechungsfrakturen abgesehen, doch liessen manche Fälle eine Anwendung dieses Instruments wünschen, meistens wird allerdings der Balsam selbst sich genügend in der Wunde verteilen. Ist die Wunde so mit Balsam versorgt, so findet die Naht statt. Es wird dabei mit einer exakten Wundnaht sehr sparsam vorgegangen und bei irgendwie zweifelhaften Fällen die offene Wundbehandlung in Form von Einlegen von Gazestreifen, die mit Balsam getränkt sind, angewendet.

Namentlich bei Kopfwunden, wo bekanntlich besonders leicht Wundkomplikationen nach vollständigem Vernähen der Wunde auftreten, hat es sich als sehr ratsam erwiesen, Riss-Quetschwunden trotz Peru Balsambehandlung nur mit einigen Situationsnähten zu versehen, besser noch, ganz offen zu lassen.

Der Verband, der schliesslich die Wunde abschliesst, ist je nach dem Fall ein einfacher steriler Gazeverband, ev. wie bei Fingerverletzung mit Einlage von Schienen; die natürlich auch bei den komplicierten Frakturen in der üblichen Art verwendet werden.

Einer der grossen Vorzüge der Balsambehandlung zeigt sich namentlich in der Möglichkeit, den ersten Verband möglichst lange liegen zu lassen.

Was darin für Arzt und Patienten an Erleichterung liegt, ist klar, namentlich macht sich die Zeitersparnis im poliklinischen Betrieb wie auch in der Praxis ungemein geltend. Und es ist geradezu eine durchschlagende Aende-

rung im ganzen poliklinischen Bild ohne und mit Peru Balsamverband nicht zu verkennen gewesen. Früher häufige Verbandwechsel, langsames Aufweichen der Verbände in Sublimatbädern, Zeitverlust für den Arzt, viel Schmerzen und Belästigungen für den Patienten. Jetzt seltene Verbandwechsel, die Möglichkeit rascheren Arbeitens, Schonung der Patienten und dabei gute Resultate.

Stockum liess bekanntlich den ersten Verband bis 20 Tage lang liegen, Suter und Sickmann wechseln meist nach etwa einer Woche.

Die Methode unserer Klinik ist folgende. Am 1. oder 2. Tag werden die äusseren Schichten des Verbands, die zum Aufsaugen der Blutung zuerst in ziemlichem Umfang angelegt werden müssen, abgenommen, was ohne jede Belästigung des Patienten vor sich geht. Die unterste Schicht bleibt, wenn die weitere Umgebung der Wunde, die bei diesem oberflächlichen Verbandwechsel zugleich besichtigt wird, reizlos erscheint, was die Regel ist, liegen. Die oberen Schichten werden in den nächsten Tagen nur gewechselt, wenn sich ein Bedürfnis zeigt, Beschmutzung des Verbands u. dergl. Klagt der Patient über keine Schmerzen, die auf einen unter dem Verband sich ausbreitenden entzündlichen Prozess schliessen lassen, so wird die letzte Schicht bei unkomplicierten Weichteilwunden meist zwischen 7. und 10. Tag entfernt. Zweckmässig hat sich zum Ablösen dieser letzten Schicht, bei der Verband, Balsam, Blut, meist eine dicke verklebte Masse bilden, die schwer entfernt werden kann, ein Durchtränken derselben am vorletzten und letzten Tag vor beabsichtigtem endgültigen Verbandwechsel mit Wasserstoffsuperoxyd erwiesen. Meist gelingt es so leicht, auch die letzte Schicht zu entfernen. Eine nochmalige Peru Balsamapplikation bei Gelegenheit des Verbandwechsels wurde mit Ausnahme von granulierenden Wunden, wo manchmal eine Anregung der

Granulationsbildung wünschenswert erschien, nicht vorgenommen. Eine Modifikation dieses Verfahrens tritt bei Verbänden, die der Fixierung des verletzten Gliedes zu dienen haben, also namentlich bei Sehnendurchtrennungen, bei Fingerfrakturen etc. insofern ein, als hier der Verband, wenn keine Schmerzen geklagt werden, die auf eine Wundkomplikation hindeuten, 2 Wochen und länger unberührt liegen bleibt, wobei höchstens aus Reinlichkeitsgründen die äusserste Stärkebinde ab und zu gewechselt wird.

Die bei solcher Wundversorgung erzielten Ergebnisse waren durchweg als gute zu bezeichnen. Septische Erscheinungen wurden auch bei stark verunreinigten Wunden nie beobachtet, ein Fall von Tetanus trat nicht auf.

Die vorliegende Zusammenstellung umfasst 415 Fälle von frischen Verletzungen, die sämtlich mit Peru Balsam behandelt wurden. Ausführlichere Krankengeschichten sind 123 grösseren Fällen beigefügt. Die übrigbleibenden kleinen, weniger bedeutsamen Fälle setzen sich zusammen aus:

Riss-Quetschwunden	137 Fälle
Schnitt- und Stichwunden . .	118 Fälle
Biss-Wunden	13 Fälle
Verletzung durch Fremdkörper mit nachfolgender Extraktion .	24 Fälle
	292 Fälle

Nach kleinen operativen Eingriffen wurde der Balsam in 18 Fällen verwendet.

Im Allgemeinen ist über diese kleinen Fälle, die sämtlich ambulatorisch behandelt wurden, zu sagen, dass nie irgend welche erheblichere Komplikationen der Wundheilung aufgetreten sind. Die Heilung erfolgte per Primam, oder bei unregelmässig geformten Wunden per Secundam, meist unter mässiger Sekretion und keiner oder nur

äusserst geringer und seltener Reizung der Wundumgebung. Einigermassen längere und stärkere eitrige Sekretion fand nur in einigen wenigen Fällen, die meist sehr spät in die Behandlung gekommen waren, statt, oder wie in einem andern Fall von Stichverletzung des Daumens durch einen rostigen Nagel, wobei der ganze Finger durchbohrt war und der Balsam in den engen und teilweise verlegten Stichkanal nicht mit der wünschenswerten Sorgfalt eingeführt werden konnte. Es ist zu betonen, dass bei diesen unter der Gesamtzahl verschwindenden Fällen von weniger glänzendem Erfolg die Eiterung stets lokalisiert blieb und niemals irgend welche progressive Tendenzen zeigte. Auch die Erfolge nach Fremdkörperexcisionen, meist Nadeln, Holzsplitter u. dergl, ebenso wie nach operativen Eingriffen, Atheromexcisionen, Entfernung von Naevi etc., liessen nie etwas zu wünschen übrig; eine hie und da auftretende, höchstens über wenige Tage sich erstreckende, leicht eitrige Sekretion war das Maximum der beobachteten „Komplikationen".

Es wird die Zusammenstellung der grösseren Fälle zu folgen haben.

A. Weichteilwunden ohne Komplikationen (78 Fälle).

Auch bei diesen schwereren, zum Teil sehr schweren Verletzungen, wiederholt sich die Beobachtung, die schon bei den kleineren Fällen gemacht wurde, gute Heilungserfolge, wenig Komplikationen. Fälle, deren Verlauf nicht eben überaus günstig erscheint, können meist bei näherer Betrachtung dem Balsam nicht zur Last gelegt werden. Ein grosses Interesse bieten Fälle wie Nr. 3 u. 4, wo trotz ungünstigster Wundverhältnisse und stärkster Verschmutzung keine erhebliche Störung eintrat, auch Fall Nr. 50 ist bemerkenswert, wo bei ein und demselben Patienten, der zu fast derselben Zeit mit demselben Intrument

(Schläger) durchaus ähnliche Verletzungen zugefügt erhalten hatte, bei Balsamverwendung Heilung p. Primam erfolgte, während sich an die nicht mit Balsam versorgte Wunde eine schwere Kopfphlegmone anschloss. Dass bei stark zerfetzten Riss-Quetschwunden eine Heilung per Secundam unter Abstossung der Nekrosen bei leicht eitriger, aber immer nur mässig auftretender Sekretion erfolgen musste, ist selbstverständlich. Zu betonen ist dabei, was auch Suter schon hervorhob, dass in weitaus den meisten Fällen eine Reizung der Wundumgebung ausbleibt, oder nur in allernächster Nachbarschaft bemerkbar ist. Dass Fälle wie z. B. Nr. 31b nur langsam heilten, ist wohl nicht weiter verwunderlich bei der mangelnden Schonung, die Patient seiner Wunde angedeihen liess.

Temperatursteigerungen traten bei 6 von den 20 auf Station behandelten, im übrigen glatt verlaufenen Fällen auf, dieselben waren jedoch immer nur kurzdauernd und überschritten nie die Höhe von 38.4.

Bei den hierzu gehörenden Fällen No. 56 und 57 war der Balsam nicht imstande, eine länger dauernde eitrige Sekretion völlig zu verhindern, wobei die sehr starke Wundbeschmutzung in Betracht gezogen werden muss. Aber auch hier trat keinerlei ernstere Komplikation auf, die Heilung erfolgte den Wundverhältnissen entsprechend, langsam per Secundam. Fall No. 64 hat seine geringen Temperaturerhöhungen (nie über 37.9) wohl weniger seinen Wunden, die beständig reaktionslos befunden wurden, als vielmehr seiner beständigen motorischen Unruhe, verbunden mit oft sich wiederholenden maniakalischen Zuständen zuzuschreiben. Bei Fall No. 68 handelte es sich um eine einfache Sekretverhaltung, die durch die ungünstige Form der Wunde bedingt war. Die einmalige Abendtemperatur bei Fall No. 69 am Tag der Aufnahme,

ebenso die gleichfalls nur einmalige Temperatursteigerung bei Fall No. 60 dürfte wohl kaum einem Versagen der Balsamwirkung zuzuschreiben sein.

Besonderes Interesse haben natürlich die Fälle, bei denen trotz Balsamverwendung ein minder günstiger Wundheilungsverlauf zu beobachten war. Die eingehendere Prüfung lässt aber bei keinem einzigen einen einwandslos berechtigten Schluss auf Versagen der Balsamwirkung zu.

Die schwerste Komplikation ist diejenige von Fall No. 71. Es handelt sich hier um eine Kopfphlegmone, die sich an eine Riss-Quetschwunde anschloss.

Ob bei dem Ausgiessen der Wunde mit Balsam eine Wundtasche übergangen wurde, ist wohl nicht mit Sicherheit nachzuweisen. Jedenfalls war bei diesem Fall von der sonstigen Uebung, Riss-Quetschwunden des Kopfes möglichst offen zu behandeln, abgegangen und ziemlich eng genäht worden. Auffällig erscheint, dass die Zeichen einer Infektion erst sehr spät, am 8. Tag nach dem Trauma sich bemerkbar machten. Vorher bestanden auch nicht die geringsten subjektiven Beschwerden. Die Wunde schien stets ohne jede Reizung auf dem besten Weg, per Primam zu heilen sich zu befinden.

Auffällig ist ferner, dass die sehr stürmischen Erscheinungen am Tag nach dem Entfernen der Nähte auftraten. Ob dies als Hinweis zu gelten hat, dass bei dieser Manipulation eine Sekundärinfektion stattfand, ist begreiflicherweise nicht sicher zu bejahen. Immerhin hat diese Erklärung etwas Wahrscheinlichkeit für sich, andernfalls müsste wohl ein nicht vollständiges Ausgiessen der Wunde mit Balsam angenommen werden. Also zum mindesten ein unsicherer Fall!

Das typische Beispiel eines scheinbaren Versagens des Balsams bietet Fall No. 77. Hier konnte einwandfrei nachgewiesen werden, dass die entzündlichen Erscheinungen

auf mangelhafte Wundversorgung, bei der ein langer, sehr enger Stichkanal übersehen worden war, in den kein Balsam gelangen konnte, zurückzuführen ist, womit der Fall natürlich seine belastende Wirkung einbüsst.

Um fast identische Erscheinungen handelt es sich bei den Fällen No. 74 und 75.

Es sind beidemal Kopfverletzungen, die anfänglich reaktionslos zu heilen scheinen, dann aber nach einigen Tagen, wohl infolge des durchaus zweckwidrigen Verhaltens der Patienten, die beständig schwer arbeiten, ihre Verbände verschmutzen, den gewohnten Abusus alkoholi nicht unterbrechen, entzündliche Erscheinungen aufweisen, welche eine Stationsbehandlung erfordern, wo dann die Heilung per Secundam anstandslos erfolgt.

Aehnlich ist wohl auch Fall No. 73 zu bewerten. Die ziemlich erhebliche Fusswunde wurde hier gleichfalls nicht geschont, was eine entzündliche Reizung, die mehrere Tage dauerte, zufolge hatte.

Bei Fall No. 72 handelt es sich um eine Sekretverhaltung, die bald beseitigt war.

Fall 78 schliesslich ist nur deshalb erwähnenswert, weil nach starker Weichteilverletzung eines Fingers, die in üblicher Weise per Sekundam mit lebhafter Abstossung von Nekrosen heilte, ein Empyem des Interphalangealgelenks sich einstellte, wodurch die Fingerfunktion erheblich beeinträchtigt wurde. Es muss also trotz makroskopisch nicht erkennbarer Verletzung des Gelenks ein Einwandern von Keimen stattgefunden haben, das in diesem Fall durch den Balsam nicht verhindert werden konnte.

Es bleibt also bei nochmaliger Uebersicht über die „Misserfolge“ kein wirklich einwandfreier Fall zurück.

Dass der Balsam imstande wäre, durchweg allein immer erstklassige Resultate zu liefern, ist nicht zu erwarten

gewesen. Fall No. 76 zeigt, dass mit der exakten Wundnaht, die in diesem Fall versuchsweise angewendet war, Vorsicht geboten ist, da die eingetretene Komplikation hier wohl nur auf die zu enge Wundvereinigung, die einen Sekretabfluss verhinderte, zurückzuführen ist.

A. Weichteilverletzungen ohne Komplikationen.

I. Ambulatorisch behandelte Fälle.

1) G. J. 40 J. Maschinist (145).
Vulnus lacero-contusum antebrach. sin.

10. I. Vor $^1/_4$ Stunde von Transmissionsriemen gefasst und verletzt. Kommt mit Notverband in die Klinik.

7 cm lange, klaffende Riss-Quetschwunde quer über das linke Handgelenk von der Streck- bis zur Beugeseite herumlaufend. Gelenk und Sehnen intakt. Wundränder stark gequetscht. Ausgiessen der Wunde mit Peru Balsam. Keine Naht. Verband.

14. I. Oberste Verbandsschichten entfernt. Umgebung der Wunde völlig reaktionslos. Keine Schmerzen. E^o Z^o.

21. I. 1. völliger Verbandwechsel. Wunde gut granulierend. Einige kleine Hautnekrosen haben sich unter geringer Sekretion abgestossen. Umgebung der Wunde völlig reizlos.

2. II. Leichte Sekretion. Einige Hautnekrosen haben sich weiter abgestossen.

15. II. Wunde per II. geheilt. Gute Narbe. Patient in Arbeit entlassen.

2) K. A. 16 J. Schlosserlehrling (291).
Vulnus lacero-contus. front.

20. I. Vor $^1/_2$ Stunde mit Stirn gegen Ofenkante gefallen.

8 cm lange Riss-Quetschwunde vom r. äussern Augenwinkel schräg über die Stirn laufend. Periost freiliegend, unverletzt. Wunde stark mit Russ verunreinigt.

Ausgiessen der Wunde mit Peru Balsam. Vereinigung der Wundränder durch Klammern, Drainage durch kleine Gacestreifen.

25. I. Patient ist beschwerdelos. Erster völliger Verbandwechsel. Wunde völlig reizlos. Klammern u. Streifen entfernt.

4. II. Wunde per I. geheilt. Gute Narbe. Patient wird in Arbeit entlassen.

3) K. A. 6 J. Schreinerskind (412).
Vuln. caesum region. glutaeal. dextr.

18. I. Vor $^1/_2$ Stunde Verletzung beim Stuhlgang. Setzte sich in zerbrochene Porzellanklosettschüssel. Draussen Notverband.
10 cm lange scharfrandige, 1 cm tiefe Schnittwunde, die schräg über die r. Glutaealgegend bis tief in die Glutaealspalte läuft. Keine stärkere Verunreinigung. Ausgiessen der Wunde mit Peru Balsam. Naht.

19. I. Das Kind hat die obersten Verbandslagen teilweise abgerissen, den ganzen Verband gelockert, so dass ein Teil der Wunde beim Stuhlgang stark mit Kot verunreinigt wurde. Diese Wundpartieen werden nochmals mit Peru Balsam ausgegossen.

30. I. Erster völliger Verbandwechsel. Wunde völlig reizlos p. I. heilend mit Ausnahme eines kleinen, am weitesten in der Glutaealspalte gelegenen Teils, hier leichte Sekretion. Umgebung der Wunde auch hier reizlos. Nähte teilweise entfernt. Kleiner Gace-Heftpflasterverband.

6. II. Verband wurde wieder beim Stuhlgang teilweise abgerissen. Unterste Wundpartieen stark beschmutzt. Hier geringe Sekretion und Rötung der Umgebung. Die übrige Wunde reaktionslos heilend. Alle Nähte entfernt.

19. II. Wunde in den oberen Partieen p. I. in den untersten (ca. 3 cm lang) per II. unter geringer Sekretion geheilt. Patientin geheilt entlassen.

4) Sch. K. 39 J. Maurer (602).
Vulnus lacero-contus. capit.

12. II. Nachts vor ca. 5 Stunden in betrunkenem Zustand auf der Strasse gestürzt. Kommt ohne Verband in die Klinik.
Auf dem behaarten Hinterkopf 6 cm lange lappenförmige Riss-Quetschwunde. Wundränder stark gequetscht, leichtes Oedem der Umgebung der Wunde, Periost freiliegend, unverletzt. Die Wunde ist stark mit Erde, Sand und kleinen Steinchen verunreinigt.
Entfernen des gröbsten Schmutzes durch Abtupfen und mit Pincette. Sorgfältiges Ausgiessen der mit Häkchen auseinandergezogenen Wunde mit Peru Balsam.

19. II. Patient erscheint erst heute wieder in der Klinik ohne Verband. Hat angeblich in der Zwischenzeit gearbeitet und sich wohl gefühlt.

Die Wunde ist mit dicken Krusten bedeckt, nach deren Abtragen gute Granulationen erscheinen. Umgebung der Wunde reizlos. Patient erscheint nicht mehr in der Klinik, wird aber in der nächsten Zeit mehrmals bei Arbeit beobachtet.

5) G. O. 68 J. Witwe (675).
Vulnus caesum digit. II. dextr.
16. II. Vor 2 Stunden Verletzung durch Axthieb. Kommt mit Notverband in die Klinik.
5 cm lange, scharfrandige Hautschnittwunde, auf dem Dorsum des l. 2. Fingers in der Fingerrichtung verlaufend. Sehnen und Gelenk intakt.
Ausgiessen der Wunde mit Peru Balsam, Wundränder durch Klammern vereinigt.
23. II. Erster völliger Verbandswechel. Wunde reaktionslos. Klammern entfernt.
5. III. Wunde per I. geheilt. Patientin mit guter Narbe und guter Funktion entlassen.

6) Z. K. 34 J. Glasschneider (702).
Vulnus caesum antibrach. dextr.
19. II. Vor 1 Stunde Verletzung mit Glasscherben. Kommt mit Notverband in die Klinik.
4 cm lange, glattrandige Hautschnittwunde quer über das r. Handgelenk (dorsal) laufend. Wundvereinigung durch Klammern nach Ausgiessen mit Peru Balsam.
26. II. Erster vollständiger Verbandwechsel. Wunde völlig reaktionslos. Klammern entfernt.
5. III. Wunde per I. geheilt. Patient in Arbeit entlassen.

7) Z. J. 25 J. Schreiner (709).
Vulnus lacero-contus faciei.
20. II. Vor $^1/_2$ Stunde auf Milcheimer gefallen. Kommt ohne Verband in die Klinik.
5 cm lange, oberflächliche Riss-Quetschwunde am Kinn. Wundränder wenig gequetscht.
Ausgiessen der Wunde mit Peru Balsam. Wundvereinigung durch Klammern.
25. II. Erster vollständiger Verbandwechsel. Wunde völlig reaktionslos. Klammern entfernt.
6. III. Heilung per I. Patient in Arbeit entlassen.

8) E. W. 46 J. Kassierer (746).
Vulnus lacero-contus. capit.
21. II. Verletzung durch Hieb mit Stuhlbein bei Schlägerei vor ca. 2 Stunden. Kommt ohne Verband.
$7^1/_2$ cm lange Riss-Quetschwunde auf dem behaarten Kopf. Periost an einigen Stellen freiliegend; unverletzt.
Ausgiessen der Wunde mit Peru Balsam. Verband. Keine Naht.
28. II. Erster vollständiger Verbandwechsel. Patient in der Zwischenzeit völlig beschwerdefrei. Wunde reaktionslos.
6. III. Wunde per I. geheilt. Patient in Arbeit entlassen.

9) F. A. 26 J. Näherin (841).
Vulnus caesum reg. scapul. dextr.
28. II. Verletzung mit Messser vor ca. 1 Stunde. Kommt ohne Verband in die Klinik.
6 cm lange glattrandige Hautschnittwunde über die r. Reg. supraspinata laufend.
Ausgiessen der Wunde mit Peru Balsam. Verband. Wundvereinigung durch Klammern.
4. III. Erster vollständiger Verbandwechsel. Wunde reaktionslos. Klammern entfernt.
10. III. Heilung per I. Patientin geheilt entlassen.

10) W. E. 14 J. Schüler (984).
Vulnus lacero-contusum front.
7. III. Vor 1 Stunde auf der Strasse gefallen.
4 cm lange, oberflächliche Riss-Quetschwunde an der Stirn, Periost nirgends freiliegend. Wundränder wenig gequetscht.
Ausgiessen der Wunde mit Peru Balsam. Naht. Verband
13. III. Erster vollständiger Verbandwechsel. Wunde reaktionslos. Nähte entfernt.
21. III. Wunde per I. geheilt. Patient entlassen.

11) W. L. 70 J. Blechner (1137).
Vulnus caesum man. dextr.
18. III. Vor $^1/_4$ Stunde Verletzung durch scharfes Stück Blech.
4 cm lange, glattrandige, oberflächliche Schnittwunde zwischen I. und II. Finger r.
Ausgiessen der Wunde mit Peru Balsam. Naht. Verband.

24. III. Erster vollständiger Verbandwechsel, Wunde reaktionslos Nähte entfernt.
29. III. Heilung per I. Patient entlassen.

12) Th. H. 35 J. Packer (1152).
Vulnus lacero-contusum auric. sin.
28. III. Vor $^1/_2$ Stunde von herabstürzender Kiste verletzt. Kommt ohne Verband.
Linke Ohrmuschel bis zum äussern Gehörgang völlig durchtrennt. Wundränder wenig gequetscht.
Uebergiessen sämtlicher Wundflächen mit Peru Balsam. Vereinigung der Fragmente der Ohrmuschel durch Nähte. Verband. Tamponade des äussern Gehörganges mit Gaze.
3. IV. Erster vollständiger Verbandwechsel.
8. IV. Nähte entfernt.
14. IV. Heilung per I. vollendet. Patient entlassen.

13) S. L. 19 J. Dienstmädchen (1455).
Vulnus caesum man. sin.
6. IV. Vor 1 Stunde mit Glasscherben verletzt. Kommt mit Notverband.
5 cm lange, glattrandige Schnittwunde. schräg über den linken Daumenballen laufend; oberflächlich.
Ausgiessen der Wunde mit Peru Balsam. Naht. Verband.
13. IV. Erster völliger Verbandwechsel. Wunde reaktionslos. Nähte entfernt.
19. IV. Heilung per I. Patientin entlassen.

14) W. C. 38 J. Blechnersfrau (1518).
Vulnus caesum man. sin.
12. IV. Verletzung mit Blechstück vor 1 Stunde.
4 cm lange, glattrandige Hautschnittwunde über den l. Daumenballen laufend.
Ausgiessen der Wunde mit Peru-Balsam. Vereinigung der Wundränder durch Klammern. Verband.
18. IV. Erster völliger Verbandwechsel. Wunde reaktionslos. Klammern entfernt.
25. IV. Heilung per I. Patientin entlassen.

15) St. W. 14 J. Landwirtssohn (1612).
Vulnus lacero-contus. man. sin.
20. IV. Kreissägenverletzung vor ca. 2 Stunden. Kommt mit Notverband in die Klinik.

Die Kuppen des 3. und 4. Fingers sind fast abgetrennt und hängen nur noch an einem schmalen Hautlappen mit den Fingern zusammen. Die Gelenke sind nicht eröffnet, der Knochen nicht verletzt.

Quer über die Grundphalanx des 3. Fingers läuft volar eine sehr zerfetzte, tiefe Riss-Quetschwunde. Sehne intakt.

Sorgfältiges Ausgiessen der Wunde mit Peru-Balsam. Die Fingerkuppen werden nach Möglichkeit reponiert und durch einige Situationsnähte fixiert.

Die Riss-Quetschwunde der Grundphalanx wird offen gelassen. Verband.

4. V. Erster vollständiger Verbandwechsel. In der Zwischenzeit beschwerdefrei. E°.

An den Fingerkuppen wie an der Wunde der Grundphalanx haben sich unter geringer Sekretion einige Hautnekrosen abgelöst. Die Umgebung der Wunden ist völlig reizlos.

11. V. Leichte Sekretion an allen Wunden. Umgebung reizlos, E°. Die Fingerkuppen gut anheilend.

9. VI. Ungestörte Heilung per II. Stets nur äusserst geringfügige Sekretion. Fingerkuppen gut angeheilt. Gute Narbenbildung an der Grundphalanx. Funktion der Finger gut. Patient wird in Arbeit entlassen.

16) H. P. 14 J. Arbeiterin (1657).

Vulnus lacero-contus. digit. II. sin.

25. IV. Vor $^1/_4$ Stunde Verletzung durch Spinnereimaschine. Draussen Notverband.

Der ganze linke 2. Finger ist von der Spitze bis zur Mitte der Grundphalanx volar völlig aufgerissen, die Weichteile sind sehr stark zerfetzt, die Sehnenscheiden der Beugesehnen sind stellenweise eröffnet, die Sehnen unverletzt, die Gelenke sind nicht eröffnet.

Einpinseln der Umgebung der Wunde mit Jodtinktur. Ausgiessen der Wunde mit Peru Balsam. Aluminium-Schienen-Verband.

5. V. Erster vollständiger Verbandwechsel. Bis gestern wurden keine wesentlichen Schmerzen geklagt. Seit gestern angeblich Schmerzen.

Unter mässiger Sekretion haben sich eine Anzahl Hautnekrosen abgestossen. Die Umgebung der Wunde ist völlig reaktionslos.

12. V. Es stossen sich immer noch unter leichter Sekretion Hautnekrosen ab. Umgebung der Wunde stets reaktionslos. Gute Granulation. Beginn der Fingerbäder.
26. V. Wunde gut granulierend.
17. VI. Heilung per II. ohne Zwischenfall vollendet. Gute Narbenbildung, Funktion des Fingers gut; nur leichte Behinderung der Fingerstreckung durch die Narbe.

17) W. J. 20 J. Hilfsarbeiter (1704).
Vulnus lacero-contus. digit. II. u. III. sin.
27. IV. Vor $^1/_4$ Stunde Verletzung durch herabstürzenden eisernen T-Balken. Kommt ohne Verband.

Hautlappenwunde an der Volarseite des 2. und 3. l. Fingers. Der Hautlappen reicht am 2. Finger fast von der Fingerspitze bis zur Mitte der Grundphalanx. Basis gegen die Hand gerichtet.

Der Lappen am 3. Finger ist ebenfalls volar, gleich geformt wie der vorige, nur etwas kleiner. Sehnen u. Gelenke intakt.

Ausgiessen der Wunde mit Peru-Balsam. Verband.

4. V. Erster völliger Verbandwechsel. Abstossung einiger nekrotischen Partien an der Spitze beider Lappen unter geringer Sekretion. Umgebung der Wunden reaktionslos. E°.
10. V. Die proximalen Lappenpartien gut anheilend, die distalen durch gute Granulationen sich deckend.
20. V. Ungestörte Heilung per II. vollendet. Patient mit guter Fingerfunktion entlassen.

18) K. E. 17 J. Lehrling (1733).
Vulnus caesum man. sin.
29. IV. Verletzung durch Beilhieb vor $^1/_4$ Stunde. Kommt ohne Verband.

5 cm lange, scharfrandige Hautschnittwunde quer über die l. Handwurzel laufend.

Peru-Balsam. Klammern. Verband.

5. V. Erster völliger Verbandwechsel. Wunde reaktionslos. Klammern entfernt.
12. V. Heilung per I. Patient entlassen.

19) G. L. 24 J. Taglöhner (1836).
Vulnus lacero-contus. digit. IV. sin.

5. V. Kreissägeverletzung vor 14 Stunden. Draussen Notverband durch Krankenschwester angelegt.

Hautlappenwunde an der Volarseite des 4. l. Fingers von Mitte der Grund- bis Mitte der Endphalanx. Basis der Hand zu gelegen.

Peru-Balsamverband.

6. V. Patient hat sich den Verband selbst abgenommen. Wunde reizlos.

8. V. Patient wird auf Wunsch der Krankenkasse auf Station genommen. E°.

7. VI. Ungestörte Heilung per II. Nie Temperatur. Die distalen Lappenpartieen haben sich unter geringer Sekretion abgestossen; die proximalen sind gut angeheilt. Gute Narbe. Gute Funktion. Patient wird in Arbeit entlassen.

20) H. K. 41 J. Forstarbeiter (1905).

Vuln. caesum antebrach. sin.

9. V. Schnittverletzung vor 1 Stunde mit Messer. Draussen Notverband.

4,5 cm lange, glattrandige Hautschnittwunde quer über die Dorsalseite des l. Vorderarms verlaufend.

Peru Balsam. Klammern. Verband.

15. V. Erster völliger Verbandwechsel. Wunde reizlos. Klammern entfernt.

21. 5. Heilung per I. Patient entlassen.

21) B. G. 29 J. Arbeiter (1929).

Vuln. lacero-contus. man. sin.

11. V. Vor 10 Minuten Verletzung durch Fräsmaschine. Notverband draussen.

6 cm lange bis in die Muskulatur reichende ziemlich scharfrandige Rissquetschwunde an der Radialseite des l. Daumenballens.

Peru Balsam. Naht. Verband.

19. V. Erster völliger Verbandwechsel. Wunde reaktionslos. Nähte entfernt.

26. V. Heilung per I. Patient entlassen.

22) E. M. 40 J. Taglöhner (1931).

Vuln. caesum antebrach. dextr.

11. V. Vor $^1/_4$ Stunde durch Blechstück verletzt. Kommt ohne Verband.

3,5 cm lange scharfrandige Hautschnittwunde an der Dorsalseite d. r. Vorderarms. Sehr verunreinigt durch den von Strassenschmutz starrenden Rockärmel, der beständig an der Wunde gerieben hat.

Austupfen des gröbsten Schmutzes. Peru-Balsam. Verband. Keine Naht.

13. V. Patient, der beständig arbeitet, erscheint ohne Verband mit seiner verschmutzten Wunde. Die Wunde ist trotzdem völlig reizlos.

18. V. Heilung per I. Patient entlassen.

23) P. P. 34 J. Taglöhner (2001).

Vuln. caesum digit. III. dextr.

15. V. Vor 1 Stunde Verletzung mit Sense. Auf dem Dorsum des 3. r. Fingers dreieckige, 5 cm lange Hautlappenwunde.

Peru Balsam. Naht. Verband.

20. V. Erster völliger Verbandwechsel. Lappen gut anheilend. Wunde reaktionslos.

29. V. Heilung per I. Patient entlassen.

24) B. A. 25 J. Metzger (2007).

Vuln. caes. antebrach. dextr.

20. V. Vor 1 Stunde Verletzung mit Messer. Kommt ohne Verband.

4 cm lange, scharfrandige Hautschnittwunde quer über den r. Vorderarm laufend.

Peru Balsam. Naht. Verband.

29. V. Heilung p. I. Patient entlassen.

25) K. A. 51 J. Brauer (2173)

Vuln. lacero-contus. capitis.

26. V. Vor 1 Stunde mit Eisenstange mehrmals auf den Kopf geschlagen. Kommt ohne Verband.

3 je ca. 4 cm lange bis aufs Periost reichende Riss-Quetschwunden auf dem behaarten Kopf. Wundränder wenig gequetscht.

Peru Balsam. Situationsnähte. Verband.

30. V. Erster völliger Verbandwechsel. Minimale Sekretion. Umgebung der Wunde reizlos. Nähte entfernt.

10. VI. Heilung per I. Patient entlassen.

26) E. E. 16 J. Ausläufer (2293).
Vuln. lacero-contus. man. sin.
6. VI. Vor $^1/_2$Stunde anTischkante gestossen. Kommt ohneVerband.
5 cm lange, oberflächliche Riss-Quetschwunde am linken Daumenballen. Wundränder wenig gequetscht.
Peru Balsam. Naht. Verband.
10. VI. Wunde ganz wenig secernierend. Umgebung reizlos. Nähte entfernt.
20. VI. Heilung per I. Patient entlassen.

27) H. R. 19 J. Dienstmädchen (2361).
Vuln. caesum. man. sin.
8. VI. Verletzung mit Glasscherben vor $^1/_2$ Stunde. Kommt ohne Verband.
Dreieckige ca. 6 cm lange Hautlappenwunde mit scharfen Rändern an der Volarseite des l. Daumenballens. Nur noch mit schmaler Basis mit den angrenzenden Weichteilen verbunden.
Peru Balsam. Verband. Keine Naht.
14. VI. Erster völliger Verbandwechsel. Distales Lappenende hat sich unter geringer Sekretion abgestossen. Das Proximale heilt an.
25. VI. Heilung per II. Mit geringer Sekretion. Umgebung der Wunde stets reaktionslos. Patientin entlassen.

28) H. E. 55 J. Köchin (2340).
Vuln. lacero-contus. capitis.
7. VI. Vor $^1/_2$ Stunde gegen Schrankecke gefallen. Kommt ohne Verband.
3,5 cm lange bis aufs Periost reichende ziemlich scharfrandige Riss-Quetschwunde auf dem behaarten Kopf.
Peru Balsam. Keine Naht. Verband.
14. VI. Erster völliger Verbandwechsel. Wunde völlig reaktionslos.
19. VI. Heilung per I. Patientin entlassen.

29) O. L. 43 J. Schneidersfrau (2362).
Vulnus lacero-contusum capitis.
8. VI. Vor 10 Minuten die Treppe hinuntergestürzt. Kommt ohne Verband.
4 cm lange, bis aufs Periost reichende, ziemlich scharfrandige Riss-Quetschwunde auf der Stirn.
Peru Balsam. Keine Naht. Verband.
18. VI. Heilung per I. Patientin entlassen.

30) S. G. 50 J. Taglöhner (2435).
Vuln. lacero-contus. front.
13. VI. Vor $^1/_2$ Stunde auf Schubkarrenkante gestürzt. Kommt ohne Verband.
3 cm lange, stark mit Sand verschmutzte, bis aufs Periost reichende Riss-Quetschwunde über der l. Augenbraue.
Austupfen des groben Schmutzes. Peru Balsam. Keine Naht. Verband.
19. VI. Erster völliger Verbandwechsel. Geringe Sekretion aus der Wunde. Die Umgebung ist reizlos.
25. VI. Heilung per II. mit geringer Sekretion. Patient entlassen.

31a) Sp. G. 35 J. Wirt (2438).
Vulnera icta antebrach. sin.
13. VI. Vor $^1/_2$ Stunde mit Messer gestochen.
4 oberflächliche 1—1,5 cm lange Stichwunden an der Radialseite des linken Vorderarms.
Peru Balsam. Verband.
16. VI. Verband draussen abgenommen von 2 der Wunden. Mit Dermatol bestreut. Diese zwei Wunden werden heute nochmals mit Balsam ausgegossen.
19. VI. Die beiden unberührt gebliebenen Wunden p. I. heilend. Die zwei andern mässig secernierend. Ihre Umgebung leicht gerötet.
28. VI. Heilung der unberührten Wunden p. I. Der beiden anderen p. II. Patient entlassen.

31b) W. S. 50 J. Polier (2665).
Vuln. contus. antebrach. sin.
28. VI. Von herabfallendem Hammer vor $^1/_2$ Stunde verletzt. Kommt mit Notverband.
Ca. 3 Markstück grosser Substanzverlust auf der Dorsalseite des l. Unterarms etwa in der Mitte desselben. Haut, Unterhautfettgewebe und Aponeurose durchschlagen. Muskulatur freiliegend.
Ausgiessen der Wunde mit Peru Balsam. Verband.
4. VII. Erster völliger Verbandwechsel. Patient hat nie mit Arbeit ausgesetzt. An den Wundrändern haben sich zahlreiche kleine Hautnekrosen unter mässiger Sekretion abgestossen. Unmittelbarste Umgebung der Wunde leicht gerötet und infiltriert. Feuchte Verbände.

10. VII. Immer noch Abstossung von Nekrosen. Langsame Deckung des Substanzverlusts durch ziemlich schlechte Granulationen. Patient arbeitet trotz dringenden Abratens unausgesetzt weiter. Wunde wieder mit Balsam ausgegossen.
18. VII. Allmählich frischere Granulationen. Reizung der Umgebung verschwunden.
3. VIII. Substanzverlust gedeckt.
18. VIII. Heilung per II. vollendet. Trotz der ungünstigen Heilungsbedingungen (Patient arbeitet beständig) trat keine wesentliche Komplikation des Heilungsprozesses auf. Patient wird entlassen.

32) St. M. 10 J. Installateurskind (2671).
Vulnus lacero-contus. front.
28. VI. Vor $^1/_2$ Stunde auf der Strasse gegen Prellstein gefallen Kommt ohne Verband.
Klaffende ca. 4 cm lange, bis aufs Periost reichende Riss-Quetschwunde mit stark gequetschten Rändern auf der Stirn.
Peru Balsam. Keine Naht. Verband.
6. VII. Erster völliger Verbandwechsel. Wunde gut granulierend, völlig reizlos.
20. VII. Heilung per II. mit minimaler Sekretion.

33) H. L. 34 J. Schlosser (2684).
Vulnus lacero-contus antebr. sin.
30. VI. Vor $^1/_4$ Stunde von herabstürzendem eisernem T-Träger gestreift. Notverband draussen.
8 cm lange quer verlaufende Riss-Quetschwunde auf der Dorsalseite des l. Unt.-Arms. Haut und Fascie durchtrennt. Muskel angerissen. Wunde voll von kleinen Eisensplittern.
Austupfen der Eisensplitter. Peru Balsam. Fascien- und Hautnaht. Verband.
10. VII. Erster völliger Verbandwechsel. Wunde völlig reaktionslos. Nähte entfernt.
13. VII. Heilung per I. Patient mit guter Armfunktion entlassen.

34) B. J. 34 J. Schlosser (2741).
Vulnus lacero-contus antebr. sin.
5. VII. Vor $^1/_2$ Stunde von herabfallender Eisenschraube getroffen. Kommt mit Notverband.

5 cm lange, querlaufende Riss-Quetschwunde auf der Dorsalseite des l. Unterarms. Haut durchtrennt. Muskulatur angerissen. Wundränder wenig gequetscht.

Peru Balsam. Klammern. Verband.

11. VII. Erster völliger Verbandwechsel. Wunde reaktionslos. Klammern entfernt.

15. VII. Heilung per I. Patient in Arbeit entlassen.

35) S. St. 22 J. Arbeiter (2792).

Vulnus lacero-contus. digit. II. sin.

8. VII. Maschinenverletzung vor 1 Stunde. Kommt mit Notverband.

Kuppe des l. 2. Fingers teilweise losgelöst, hängt nur mit schmaler Brücke an der Umgebung. Nagel völlig ausgerissen. Knochen und Gelenk intakt.

Die Kuppe wird in ihre Lage zurückgebracht. Peru Balsam. Keine Naht. Verband.

19. VII. Erster völliger Verbandwechsel. Einige Hautnekrosen unter leichter Sekretion abgestossen. Umgebung reizlos.

25. VII. Kuppe gut anheilend. Leichte Sekretion. Umgebung der Wunde reizlos.

10. VII. Ungestörte Heilung per II. Nagel wächst. Patient wird geheilt entlassen.

36) G. E. 25 J. Gipser (2803).

Vuln. caesum reg. scap. sin. et man. sin.

10. VII. Vor 1 Stunde mit Messer verletzt.

3 cm lange, oberflächliche Schnittwunde auf der linken Schulter. 5 cm lange Hautschnittwunde dorsal über dem Metacarpus des l. Daumens.

Peru Balsam. Naht. Verband.

24. VII. Heilung per I. Patient entlassen.

37) K. F. 9 J. Schaffnerskind (2819).

Vuln. lacero-contus capit.

11. VII. Vor 1 Stunde gegen Wasserleitungshahn gefallen. Kommt ohne Verband.

5 cm lange, klaffende Riss-Quetschwunde auf der Scheitelhöhe. Viel Haare in der Wunde. Periost freiliegend.

Haare nach Möglichkeit entfernt. Peru Balsam. Keine Naht. Verband.

13. VII. Erster völliger Verbandwechsel. Wunde von Balsam völlig verklebt. Reaktionslos.

25. VII. Heilung per I. Patient entlassen.

38) G. A. 28 J. Maschinist (2877).
Vuln. lacero-contus. digit III. sin.
11. VII. Vor 20 Minuten durch herabfallende Säge verletzt.
Ca. $3^1/_2$ cm lange, stark zerfetzte Riss-Quetschwunde über Mittel- und Endphalanx des 3. l. Fingers (Dorsal). Funktion intakt.
Peru Balsam-Verband.
18. VII. Erster völliger Verbandwechsel. Einige kleine Hautnekrosen. Ganz geringe Sekretion. Umgebung völlig reizlos.
3. VIII. Ungestörte Heilung per II. Patient wird mit guter Funktion entlassen.

39) M. A. 38 J. Arbeiterfrau (3038).
Vuln. lacero-contus. digit. IV. sin.
22. VII. Vor $^1/_4$ Stunde in Spindelmaschine verletzt. Draussen Notverband.
Die Kuppe des l. 4. Fingers ist etwa zur Hälfte abgelöst. Knochen und Gelenk intakt.
Reposition der Kuppe in ihre Lage. Peru Balsam. Keine Naht. Verband.
29. VII. Erster völliger Verbandwechsel. Kuppe heilt gut an. Leichte Sekretion. Abstossung einiger kleiner Hautnekrosen.
5. VIII. Kuppe gut angeheilt. Deckung der abgestossenen Partien durch gute Granulationen. Umgebung der Wunde stets reizlos. Patientin erscheint nicht mehr in der Klinik.

40) St. U. 24 J. Arbeiter (3067).
Vuln. caes. antebrach. sin.
24. VII. Vor 4 Stunden Verletzung mit Beil. Draussen Notverband.
Quer über das Dorsum des l. Handgelenkes läuft 5 cm lange Schnittwunde. Haut u. Fascie durchtrennt. Sehnen und Gelenk intakt. N. Medianus leicht angerissen. Einige kleine Arter.-Aeste verletzt.
Umgebung der Wunde mit Jod eingepinselt. Entfernung der Blutgerinnsel aus der Wundhöhle. Fascien-naht, Gefässunterbindung, Ausgiessen der ganzen Wunde mit Peru Balsam. Haut mit Klammern vereinigt.
31. VII. Erster völliger Verbandwechsel. Wunde völlig reaktionslos. E^0.
2. VIII. Klammern entfernt.
15. VIII. Heilung per I. Patient in Arbeit entlassen.

41) Sch. F. 20 J. Schreiner (3094).
Vuln. caes. man. sin.
25. VII. Vor $^1/_2$ Stunde Verletzung mit Hobeleisen. Draussen Notverband.
4 cm lange, scharfrandige Hautschnittwunde auf dem l. Handrücken.
Peru Balsam. Klammern. Verband.
6. VIII. Heilung per I. Patient in Arbeit entlassen.

42) K. K. 27 J. Hausbursche (3176).
Vuln. lacero-contus. capit.
30. VII. Vor 3 Stunden Sturz auf der Strasse. Kommt ohne Verband.
4,5 cm lange, ziemlich scharfrandige, bis aufs Periost reichende Riss-Quetschwunde auf dem Hinterkopf.
Peru Balsam. Naht. Verband.
2. VIII. Erster völliger Verbandwechsel. Nähte teilweise entfernt. Minimale Sekretion. Umgebung der Wunde reizlos.
16. VIII. Heilung per I. Ganz geringe Sekretion in den ersten Tagen. Patient in Arbeit entlassen.

43) N. J. 16 J. Lehrling (3340).
Vuln. caes. man. dextr.
8. VIII. Vor 10 Stunden mit Messer geschnitten. Hat sich selbst verbunden.
3,5 cm lange, reizlose, quer durch die r. Vola man. laufende Hautschnittwunde.
Peru Balsam. 1 Naht. Verband.
13. VIII. Erster völliger Verbandwechsel. Wunde reaktionslos. Naht entfernt.
18. VIII. Heilung per I. Patient in Arbeit entlassen.

44) S. W. 9 J. Kaufmannssohn (3376).
Vuln. caes. halluc. dextr.
10. VIII. Vor $^1/_2$ Stunde barfusslaufend auf der Strasse mit Glasscherben verletzt. Notverband draussen.
Der ganze plantare Teil der r. grossen Zehe ist scharf am Knochen abgelöst. Der aus Haut und Unterhautfettgewebe bestehende Lappen reicht bis auf die Fussohle und hat breite Basis. Sehnen u. Gelenke intakt. Scharfe Wundränder.

Jodpinselung der Wundumgebung. Sorgfältiges Uebergiessen sämtlicher Wundflächen mit Peru Balsam. Befestigung des Lappens in seiner alten Lage durch einige Situationsnähte. Verband.

16. VIII. Erster völliger Verbandwechsel. Bisher völliges Wohlbefinden. Die distalste Hautpartie des Lappens ist nekrotisch geworden und stösst sich unter geringer Sekretion ab. Die proximale Partie heilt an. Umgebung der Wunde völlig reizlos.

21. VIII. Nähte entfernt. Die Hautnekrose des distalen Teils hat sich in ca. 1 Markstückgrösse abgestossen. Gute Granulationen decken den Substanzverlust.

5. IV. Heilung per I. Die distale Partie per II. Patient wird entlassen. Nie irgendwelche entzündliche Reizung.

45) Sch. A. 24 J. Maler (3376).
Vuln. lacero-contus. capit.

10. VIII. Vor $^1/_4$ Stunde Verletzung durch herabstürzenden eisernen Wasserhahn.
5 cm lange bis aufs Periost reichende Rissquetschwunde auf dem behaarten Kopf. Wundränder wenig gequetscht.
Peru Balsam. Keine Naht. Verband.

14. VIII. Erster völliger Verbandwechsel. Wunde reizlos.

20. VIII. Heilung per I. Patient in Arbeit entlassen.

46) P. A. 45 J. Kaufmann (3402).
Vuln. lacero-contus. capit.

12. VIII. Vor 10 Stunden Verletzung durch Fall auf Stuhlbank.
3,5 cm lange, oberflächliche Riss-Quetschwunde am Hinterkopf. Periost nirgends freiliegend.
Peru Balsam. Keine Naht. Verband.

16. VIII. Erster völliger Verbandwechsel. Wunde völlig reaktionslos.

19. VIII. Heilung per I. Patient in Arbeit entlassen.

47) H. M. 43 J. Arbeiter (3572).
Vuln. lacero-contus. front.

22. VIII. Vor $^1/_4$ Stunde Treppe hinunter gestürzt. Kommt ohne Verband.
5 cm lange bis aufs Periost reichende unregelmässig geformte Riss-Quetschwunde von der r. Augenbraue bis zur Haargrenze ziehend. Wundränder stark zerfetzt.
Peru Balsam. Keine Naht. Verband.

31. VIII. Erster vollständiger Verbandwechsel. Allgemeinbefinden des Patienten in der Zwischenzeit sehr gut.

Wunde reaktionslos. Einige Hautfetzen sind unter minimaler Sekretion nekrotisiert und abgestossen. Die Wunde heilt teils p. I., teils mit guter Granulation.

5 IX. Heilung p. I., stellenweise p. II. Gute Narbe. Patient wird in Arbeit entlassen. Keinerlei Komplikation der Wundheilung.

48) A. A. 21 J. Blechner (3680).

Vuln. caes. antebrach. sin.

28. VIII. Vor $^1/_4$ Stunde mit Blech geschnitten. Kommt ohne Verband.

3,5 cm lange, quer über die Ulnarseite des l. Handgelenks laufende Hautschnittwunde.

Peru Balsam. Klammern. Verband.

4. IX. Erster völliger Verbandwechsel. Wunde reaktionslos. Klammern entfernt.

10. IX. Heilung per I. Patient in Arbeit entlassen.

49) V. K. 21 J. Student.

Vuln. lacero-contus. front.

8. V. Vor 1 Stunde mit dem Rad auf Strasse gestürzt. Kommt ohne Verband.

4 cm lange bis aufs Periost reichende stark zerfetzte Riss-Quetschwunde der Stirn. Mit Strassenschmutz sehr verunreinigt.

Peru Balsam. Keine Naht. Verband.

13. V. Erster völliger Verbandwechsel. Patient beschwerdelos. Abstossung einiger nekrotischer Hautpartien unter mässiger Sekretion. Umgebung der Wunde völlig reizlos.

18. V. Wunde gut granulierend.

26. V. Heilung ungestört per II. Patient entlassen.

50) W. G. 19 J. Student (149).

Vuln. sciss. capit. et faciei.

4. II. Schlägerverletzung bei Mensur vor ca. 2 Stunden. Kommt mit Notverband.

Scharfrandige, ca. 7 cm lange Hiebwunde vom l. Mundwinkel bis zum l. Ohr verlaufend. Haut, Unterhautfettgewebe und die oberflächlichen Schichten des musc. mass.

durchtrennt. Gland. parotis intakt. Einige Situationsnähte sind auf dem Paukboden gelegt worden.

Sorgfältiges Ausgiessen der Wunde mit Peru Balsam. Muskel- und Hautnaht. Verband.

Auf dem behaarten Kopf befindet sich eine ca 5 cm lange, durch Nähte vereinigte Hiebwunde, angeblich mit demselben Schläger geschlagen. Dieselbe ist auf dem Paukboden genäht worden (ohne Peru Balsam).

Wunde wird in der bisherigen Fassung gelassen.

7. II. Erster Verbandwechsel. Patient klagt über heftige Kopfschmerzen seit gestern. Die mit Balsam behandelte Wunde ist völlig reaktionslos. Aus der Kopfwunde quillt reichlich dicker Eiter hervor. Umgebung entzündlich gerötet. Starke Drüsenschwellung im Nacken. Patient muss in die Klinik aufgenommen werden. Hier erfolgt Herausnahme sämtlicher Nähte der Kopfwunde und offene Wundbehandlung.

16. II. Patient wird aus der Klinik entlassen. Die mit Balsam behandelte Gesichtswunde ist per I. geheilt.

Die Kopfwunde unter starker Eiterung per II. ausheilend.

II. Auf Station behandelte Fälle.

51) J. J. 25 J. Hausdiener (863).

Vuln. lacero-contus. capit.

28. II. Vor 1 Stunde von herabstürzendem Koffer verletzt. Kommt mit Notverband.

5 cm lange bis aufs Periost reichende Riss-Quetschwunde über dem l. Schläfenbein. Wundränder wenig gequetscht. Peru Balsam. Naht. Verband.

3. III. Erster völliger Verbandwechsel. Wunde reaktionslos. Nähte entfernt.

6. III. Wunde fast gänzlich per I. geheilt. Nie Temperatur. E°. Patient wird auf Wunsch in Arbeit entlassen.

52) V. J. 41 J. Arbeiter (1035).

Vuln. lacero-contus. capit.

11. III. Patient, der wegen hysterischer Erscheinungen in der Innern Mediz. Klinik in Behandlung steht, stürzt vor 10 Minuten während eines Anfalls mit dem Kopf gegen eine Bettkante.

Wird sofort in die chir. Klinik gebracht.

Ueber dem linken Scheitelbein befindet sich eine dreieckige, ca. 12 cm lange, lappenförmige Rissquetschwunde, die bis auf das Periost reicht. Periost intakt.

Ausgiessen der Wunde mit Peru Balsam. Fixierung des Lappens durch Situationsnähte. Verband.

12. III. Während eines neuen Anfalls ist Patient nochmals auf den Kopf gefallen. Unter dem Lappen hat sich ein starkes Hämatom entwickelt. Druckverband.

20. III. Nie Temperatur. Wunden reizlos. Das Hämatom wird langsam resorbiert. E°. Nähte entfernt.

27. III. Patient stets fieberfrei. Hämatom fast gänzlich verschwunden. Der grösste Teil der Wunde heilt per I. Nur an einer ca. 2 cm langen Stelle ist ganz leichte Sekretion aufgetreten.

15. IV. Heilung der Wunde per I. mit Ausnahme der erwähnten Stelle, die per II. heilte. Gute Narbenbildung. Nie Temperatur. E stets negativ.

53) H. F. 19 J. Glaser (1334).

Vuln. lacero-contus. capit.

30. III. Verletzung vor $^1/_2$ Stunde durch herabstürzenden Fensterrahmen.

Auf dem behaarten Kopf 3 oberflächliche, 2—3 cm lange Riss-Quetschwunden. Periost nirgends freiliegend.

Peru Balsam. Keine Naht. Verband.

3. IV. Nie Temperatur. Wunden per I. heilend. Patient wird auf Wunsch in Arbeit entlassen.

54) B. G. 18 J. Metzger (1456).

Vuln. caes. man. sin.

8. IV. Vor $^1/_4$ Stunde Verletzung mit Schlachtmesser. Kommt ohne Verband.

4 cm lange oberflächliche Hautschnittwunde über das Metacarpophalangeal-Gelenk des l. Daumens laufend.

Peru Balsam. Naht. Verband.

12. IV. Erster Verbandwechsel. Wunde reizlos. Nähte entfernt.

15. IV. Heilung per I. Nie Temperatur. Patient wird in Arbeit entlassen.

55) L. O. 15 J.

Vuln. caes. antebrach. sin.

30. IV. Verletzung mit Glasscherben vor ca. 5 Stunden. Kommt mit Notverband.

4 cm lange, quer über die Dorsalseite des l. Unterarms im untern Drittel laufende Hautschnittwunde.

Peru Balsam. Naht. Verband.

2. V. Erster Verbandwechsel. Wunde reaktionslos.

10. V. Nähte entfernt.

18. V. Heilung per l. Stets fieberfrei. Gute Narbe. Patient in Arbeit entlassen.

56) D. K. 19 J. Schlosser (2094).

Vuln. lacero-contus. frontis.

21. V. Vor ca. 1 Stunde mit Rad auf der Strasse gestürzt. Draussen Notverband.

Am Vorderhaupt befindet sich eine ca. 20 cm lange, omegaförmige Lappenwunde, deren Basis dem Gesicht zugekehrt ist. Das Periost ist freigelegt, an einer ca. 1 Markstück grossen Stelle abgerissen. Sehr starke Verunreinigung der Wunde mit Erde, Schmutz und Gras.

Der grösste Schmutz wird mit Pincette und durch Austupfen entfernt, die ganze Wunde mit Peru Balsam ausgegossen und einige mit Peru Balsam durchtränkte Gacetampons eingelegt. Fixierung des Lappens durch einige Situationsnähte.

12 Stunden nach dem Unfall Injektion von 100 Einheiten Tetanus Antitoxin subkutan.

22. V. Morgentemperatur 37,9
Abendtemperatur 38,0

Allgemeinbefinden leidlich. Wenig Schmerzen.

23. V. Morgentemperatur 37,8
Abendtemperatur 38,3

Patient klagt über Schmerzen. Verband wird entfernt. Umgebung der Wunde leicht gerötet und ödematös. Mässige Sekretion der Wunde.

24. V. Morgentemperatur 36,6
Abendtemperatur 37,2

Nähte entfernt. Leichte eitrige Sekretion der Wunde.

28. V. Streifen entfernt. Immer noch mässige eitrige Sekretion. Leichtes Oedem des l. Augenlids. Keine Temperatur seit 25. V. mehr.

30. V. Lappen heilt langsam unter mässiger Sekretion an. Keine Temperatur.

5. VI. Einmalige Abendtemperatur von 37,9. Leichte Sekret-

verhaltung. Umgebung der Wunde leicht gerötet und schmerzhaft. Drainage.

7. VI. Verhaltung beseitigt. Fieberfrei.

14. VI. Heilung per II. mit mässiger, eitriger Sekretion und geringen, kurzdauernden Temperatursteigerungen. E stets negativ.

Patient wird mit guter Narbe entlassen.

57) W. W. 28 J. Knecht (2417).

Vuln. lacero-contus. capit.

13. VI. Vor $^1/_2$ Stunde vom Wagen gestürzt und von den Pferden geschleift. Wird ohne Verband bewusstlos in die Klinik eingeliefert.

Ueber dem l. Scheitelbein befindet sich eine 5 cm lange, klaffende, stark zerfetzte und verunreinigte bis aufs Periost reichende Riss-Quetschwunde. Starke Contusion der Brust.

Entfernen des groben Schmutzes. Peru Balsam. Keine Naht. Verband.

14. VI. Allgemeinbefinden gut. Kein Fieber.

16. VI. Abendtemperatur 38^1.

17. VI. Abendtemperatur 38^0.

Erster völliger Verbandwechsel. Leichte Sekretion der Wunde. Abstossung einiger nekrotischen Partien. Umgebung der Wunde reizlos. E^0.

18. VI. Fieberfrei.

25. VI. Wunde ungestört per II. mit geringer Sekretion heilend. Fieberfrei.

3. VII. Angina catarrh. Abendtemperatur 38^5.

4. VII. Angina catarrh. Abendtemperatur 39^1.

5. VII. Fieberfrei. Wundheilung ungestört.

16. VII. Heilung per II. mit geringer Sekretion. Mit Ausnahme der interkurrierend. Angina nur am 16. u. 17. VI. Febris.

Patient wird mit guter Narbe in Arbeit entlassen.

58) L. J. 22 J. Schlosser (2581).

Vuln. lacero-contus. capit.

22. VI. Vor $^1/_2$ Stunde 9 Meter hoch abgestürzt. Mit Kopf gegen Säule geschlagen.

Ueber dem l. Scheitelbein 5 cm lange, stark zerfetzte bis aufs Periost gehende Riss-Quetschwunde. Peru Balsam. Verband. (Contusion der Lendenwirbelsäule.)

25. VI. Allgemeinbefinden gut. Keine Temperatur. E°. Erster völliger Verbandwechsel. Wunde minimal secernierend. Umgebung reizlos.

15. VII. Heilung per II. ungestört. Nie Temperatur. Patient wird mit guter Narbe in Arbeit entlassen.

59) F. L. 50 J. Säger (2829).
Vuln. caes. antebrach. dextr.

11. VII. Kreissägenverletzung. Vor ca. 4 Stunden. Wegen angeblich sehr starker Blutung wurde draussen der Oberarm abgeschnürt und Patient in die Klinik mit Notverband gebracht.
Rechter Arm stark blau verfärbt und schmerzhaft. Nach Lösung der Umschnürung Besserung.
An der Beugeseite des r. Unterarms im untern Drittel quer verlaufende 3 cm lange, ca. 2 cm tiefe Hautmuskelwunde. Flexor carp. rad. scheint abgeschnitten zu sein
Unterbindung eines kleinen Muskelgefässes, Muskel- und Hautnaht nach Ausgiessen der Wunde mit Peru Balsam.

15. VII. Nie Temperatur. Erster völliger Verbandwechsel. Wunde völlig reaktionslos. E°.

17. VII. Nähte entfernt.

22. VII. Heilung per I. Nie Temperatur. Patient wird in Arbeit entlassen.

60) H. J. 32 J. Maurer (2910).
Vulnera caesa capit. et. Faciei.

15. VII. Verletzung mit Messer vor 2 Stunden. Kommt ohne Verband.
2 je 3 cm lange Stich-Schnittwunden durch die r. Augenbraue laufend. 2 ähnliche Wunden über der Nasenwurzel und über dem l. Augenlid.
Am Hinterkopf eine 6 cm lange Stich-Schnittwunde. Alle Wunden nur oberflächlich.
Peru-Balsam. Einige Situationsnähte. Verband.

17. VII. Keine Temperatur. E°.

19. VII. Erster völliger Verbandwechsel. Nähte entfernt. Die Gesichtswunden reaktionslos. Die Wunde am Hinterkopf secernierend. Einmalige Abendtemperatur von 38°. Sonst stets fieberfrei.

1. VIII. Heilung der Gesichtswunden per I., der Hinterkopfwunden per II. mit leichter Sekretion. Keinerlei stärkere entzündliche Erscheinungen.
Patient wird in Arbeit entlassen.

61) W. A. 19 J. Hausbursche.
Vuln. lacero-contus. fac.
17. VII. Vor $^1/_2$ Stunde in Aufzugschacht gestürzt. Wird ohne Verband gebracht.
(Fractur. crur. dextr. incomplic.)
Riss-Quetschwunde über der Nasenwurzel. Sämtliche Weichteile bis zur Mitte der Nase sind völlig zerfetzt und weit klaffend. Oss. nasale freiliegend. Nicht verletzt. Hämatom der Stirne.
Ausgiessen der Wunde mit Peru Balsam. Keine Naht. Verband.
25. VII. Nie Temperatur. Wunde nach Abstossung von nekrotischen Fetzen gut granulierend. E°. Mässige Sekretion.
15. VIII. Wunde per II. völlig geheilt. Nie Temperatur. Ganz mässige Sekretion. Umgebung stets reizlos.

62) G. E. 9 J. Schuhmacherssohn (2995).
Vuln. lacero-contus. faciei.
19. VII. Vor $^1/_2$ Stunde vom Automobil überfahren. Ohne Verband in die Klinik verbracht.
(Fractura femor. sin. incomplic.)
Ueber der Stirn ca. 5 cm lange, bis aufs Periost gehende, mässig zerfetzte Riss-Quetschwunde.
Peru Balsam. Keine Naht. Verband.
25. VII. Nie Temperatur. E°. Wunde ungestört per II. heilend. Umgebung reizlos. Abstossung einiger Hautnekrosen mit geringer Sekretion.
5. VIII. Wunde per II. geheilt. Nie Temperatur.

63) K. K. 21 J. Schlosser (3077).
Vuln. ict. cox. sin.
24. VII. Vor 2 Stunden mit Messer gestochen. Kommt ohne Verband.
An der l. Hüfte 4 cm lange, anscheinend oberflächliche Stich-Schnittverletzung. Hüftgelenk frei.
Peru Balsam. Keine Naht. Verband.
31. VII. Heilung p. I. ohne jede Temperatursteigerung. E°.

64) K. X. 44 J. Maurer (3179).
Vulnera caesa colli et antebrach.
31. VII. Vor ca. 1 Stunde in Anfall von Geistesgestörtheit Tentamen suicid. mit Messer. Wird ohne Verband in die Klinik verbracht.

Kann wegen heftiger Gegenwehr nur in Narkose verbunden werden.

Am Hals quer über den Schildknorpel laufende ca. 12 Centimeter lange Hautschnittwunde. Wundränder teilweise zerfetzt.

An der volaren Seite des r. und l. Unterarms mehrere oberflächliche 3—4 cm lange Schnittwunden.

Versorgung der Wunden mit Peru Balsam. Einige Situationsnähte. Verband.

1. VIII. Temperatur: morgens 37,6 abends 37,8
2. VIII. morgens 37,8 abends 37,6
3. VIII. morgens 37,2 abends 37,9
4. VIII. morgens 37,2 abends 37,6

Seither keine Temperatur mehr. Dauernd starke motorische Unruhe des Patienten. Sämtliche Wunden reizlos. E°.

8. VIII. Verlegung des Patienten in die Psychiatrische Klinik. Wunden reaktionslos per I. heilend.

65) D. R. 42 J. Kutscher (3221).
Vulnera caes. fac. et antebr.

1. VIII. Vor 1 Stunde mit Messer verletzt. Draussen Notverband.

Mehrere 1—2 cm lange oberflächliche Hautschnittwunden im Gesicht.

Eine 13 cm lange Hautschnittwunde über die r. Schulter laufend.

Eine 8 cm lange Hautschnittwunde an der Radialseite des r. Oberarms.

Peru Balsam. Wundvereinigung durch Klammern und Nähte. Verband.

8. VIII. Nie Temperatur. Nähte und Klammern entfernt. Sämtliche Wunden reaktionslos. E°.

20. VIII. Heilung sämtlicher Wunden per I. Nie Temperatur. Patient in Arbeit entlassen.

66) K. A. 35 J. Kutscher (3528).
Vuln. lacero-contus. frontis.

19. VIII. Vor ca. 2 Stunden vom Wagen gestürzt und von den Pferden geschleift. Notverband draussen.

Omegaförmige ca. 18 cm lange Lappenrissquetschwunde an der Stirn. Basis des Lappens der Stirn zugewendet. Periost teilweise freiliegend. Wundränder wenig zerfetzt.

Peru Balsamversorgung der Wunde. Fixieren des Lappens durch 1 Situationsnaht an der Spitze des Lappens. Verband.

22. VIII. Keine Temperatur. Allgemeinbefinden gut. E°. Erster Verbandwechsel. Wunde völlig reizlos. Minimale Sekretion.

10. IX. Vollständig fieberfreie Wundheilung. Der Lappen ist völlig reaktionslos angeheilt. Gute Narbe. Patient wird in Arbeit entlassen.

67) L. F. 44 J. Taglöhner (3556).
Vuln. caes. front.

21. VIII. Vor 4 Stunden mit Messer verletzt. Kommt ohne Verband. Auf der Stirn 4 cm lange, glattrandige bis aufs Periost reichende Stichschnittwunde.

Peru Balsam. Keine Naht. Verband.

24. VIII. Erster völliger Verbandwechsel. Wunde reizlos. Patient klagt über heftige Kopfschmerzen und wird deshalb zur Beobachtung auf Station genommen.

31. VIII. Nie Temperatur. Ungestörte Heilung per I. Patient wird mit guter Narbe entlassen.

68) M. E. 9 J. Werkmeisterstochter (3653).
Vuln. caes. femor. dextr.

26. VIII. Vor $^1/_2$ Stunde durch ein Glasdach durchgebrochen. Kommt mit Notverband in die Klinik.

An der Vorderseite des l. Oberschenkels ist ein dreieckiger ca. 25 cm langer Lappen, bestehend aus Haut- und Unterhautfettgewebe, abgeschält; dessen Basis der Leistenbeuge zu liegt. Fascie intakt. Grosse Gefässe unverletzt.

Eine 2. ca. 10 cm lange Schnittwunde befindet sich an der Hinterseite des Oberschenkels. Dieselbe durchtrennt nur die Haut.

An der l. Ferse und an der 1. und 4. l. Zehe kleine oberflächliche Hautschnittwunden. Etwa in der Mitte des Oberschenkellappens befindet sich ein ca. 2 Pfennigstückgrosser Substanzverlust, der den ganzen Lappen durchsetzt.

Wunden mässig beschmutzt.

In Chloroformaethernarkose wird der Lappen zugestutzt, das beschmutzte Fett abgetragen, die Umgebung der Wunde mit Jodtinktur bepinselt und die ganze Wunde mit Peru Balsam ausgegossen.

Fixieren des Lappens durch einige Situationsnähte, die übrigen Wunden werden mit Balsam ausgegossen und durch Situationsnähte geschlossen. Verband.

27. VIII. Morgentemperatur 37,5. Abends 37,1. Allgemeinbefinden gut.

28. VIII. Temperatur: Morgens 37,5. Abends 38,4.

29. VIII. Temperatur: Morgens 37,7. Abends 38,2. Erster Verbandwechsel. Die Umgebung der lochartigen Oeffnung in der Mitte des Oberschenkellappens ist leicht gerötet und schmerzhaft. Aus der Oeffnung entleert sich in mässiger Menge serös-eitriges Sekret. An den Rändern des Lappens geringe Sekretion. Keine wesentliche Reizung. Die übrigen Wunden reaktionslos. E^0. Einführen eines Drainrohrs in die Oeffnung des Lappens.

30. VIII. Temperatur: Morgens 36,5. Abends 37,9. Allgemeinbefinden gut.

31. VIII. Morgentemperatur 36,6. Abends 36,9. Nach Beseitigung der unter dem Lappen eingetretenen Sekretverhaltung durch Drainage nimmt die Wundheilung ungestörten Verlauf. Nie mehr Temperatursteigerung.

15. IX. Patientin wird mit fast verheilten Wunden entlassen. Der grosse Lappen ist unter Abstossung einer ca. Markstück grossen Hautnekrose an seinem distalsten Ende angeheilt. Die Sekretion hielt sich in mässigen Grenzen. Die übrigen Wunden heilten per I. Albumen stets negativ.

69) S. F. 18 J. Taglöhner (3797).

Vuln. lacero-contus. antebrach dextr.

4. IX. Vor $^1/_2$ Stunde Sturz von einer Leiter. Kommt mit Notverband.

Am r. Unterarm mehrere 3—4 cm lange oberflächliche Riss-Quetschwunden, die zum Teil stark zerfetzte Ränder haben.

Peru Balsam. Einige Situationsnähte. Verband.

25. IX. Einmalige Abendtemperatur am Tag der Aufnahme von 38,4. Sonst stets fieberfrei. Ungestörter Wundheilungsprozess per II. mit Abstossung einiger Hautnekrosen. Patient heute in Arbeit entlassen.

70) Sch. J. 46 J. Lokomotivführer (3892).

Vuln. sciss. faciei.

2. IX. Vor $^1/_4$ Stunde Rissverletzung an eisernem Wandhaken.

Kommt mit Notverband.

Ca. 6 cm lange, Haut- und Unterhautfettgewebe durchtrennende, scharfrandige Risswunde über die r. Wange verlaufend.

Peru Balsam. Naht. Verband.

5. IX. Patient wird aus der Stationsbehandlung mit reaktionslos heilender Wunde entlassen. Nie Temperatur. E°.

Weichteilwunden mit Störung der Wundheilung.

71) L. F. 3 J. Lehramtspraktikantensohn (2188).

Vuln. lacero-contus. capitis.

27. V. Vor ½ Stunde gegen Schrankecke gefallen. Kommt mit Notverband.

An der Stirn-Haargrenze r. eine ca. 2,5 cm lange bis aufs Periost reichende Rissquetschwunde. Wundränder wenig gequetscht.

Ausgiessen der Wunde mit Balsam. Schluss durch 2 Nähte. Verband.

29. V. Allgemeinbefinden gut. Umgebung der Wunde reizlos.

31. V. Erster völliger Verbandwechsel. Wunde völlig reaktionslos. Patient hat keinerlei Beschwerden.

3. VI. Nähte entfernt. Wunde völlig reaktionslos, anscheineud per I. heilend.

4. VI Arzt wird in die Wohnung des Patienten, der bisher ambulatorisch behandelt wurde, gerufen. Unter heftigem Schüttelfrost ist Fieber bis 40° aufgetreten. Aus der Wunde quillt reichlich dicker gelber Eiter. Die Umgebung der Wunde ist ödematös, gerötet und sehr schmerzhaft. Feuchte Verbände. Offene Wundbehandlung.

16. VI. Unter andauerndem Fieber (Abendtemperatur bis 39,5) hat sich eine ausgedehnte bis zum Ohr reichende Kopfphlegmone entwickelt.

Heute in Chloräthylnarkose zwei breite Incisionen über dem r. Schläfenbein mit anschliessender ausgiebiger Tamponade.

20. VI. Allgemeinbefinden gebessert. Starke Eitersekretion.

20. VII. Langsame Heilung per II. unter andauernder starker Sekretion. Patient heute geheilt aus der Behandlung entlassen.

72) Pf. J. 10 J. Schüler (2379).
Vuln. lacero-contus. frontis.
9. VI. Vor 1 Stunde mit dem Kopf gegen die Mauer gefallen. Kommt ohne Verband.
3 cm lange, bis aufs Periost reichende, ziemlich scharfrandige Rissquetschwunde über der r. Augenbraue. Patient hat sich draussen die Wunde, die mit Kalkbröckeln verunreinigt gewesen sein soll, ausgespült.
Peru Balsam. Keine Naht. Verband.
12. VI. Erster Verbandwechsel. Patient völlig beschwerdefrei. Wunde reizlos.
14. VI. Patient klagt über Kopfschmerzen, die gestern nachmittag aufgetreten sein sollen. Starkes Oedem der Umgebung der Wunde. Rötung und Schmerzempfindlichkeit. Rechtes Augenlid stark oedematös.
Aus der Wunde entleert sich in reichlicher Menge dicker Eiter.
Feuchter Verband. Tamponade durch Gacestreifen.
17. VI. Oedem fast gänzlich verschwunden. Allgemeinbefinden gut. Sekretion mässig.
28. VI. Heilung per II. ohne weitere Störung vollendet. Patient, der stets ambulatorisch behandelt wurde, wird entlassen.

73) B. K. 9 J. Arbeiterssohn (2616).
Vuln. caes. digit. V. sin.
24. VI. Vor $^1/_2$ Stunde Verletzung mit Beil.
5 cm lange, glattrandige vom 5. l. Zehen auf den Fussrücken laufende Schnittwunde. Haut- und Unterhautfettgewebe durchtrennt.
Peru Balsam. Naht. Verband.
26. VI. Patient ist gestern fast den ganzen Tag auf gewesen und hat ohne Rücksicht auf die Wunde herumgetollt. Klagt seit gestern Abend über heftige Schmerzen im Fuss.
Umgebung der Wunde mässig gerötet, oedematös und schmerzhaft; aus der Wunde entleert sich mässig reichlich eitriges Sekret. Nähte entfernt. Feuchte Verbände.
30. VI. Die entzündlichen Erscheinungen sind verschwunden. Wunde granuliert gut.
25. VII. Heilung per II. Keine weitere Störung im Heilungsprozess mehr.
Patient, der ambulant behandelt wurde, wird entlassen.

74) F. G. 36 J. Wirt (2961).

Vuln. lacero-contus. capit.

18. VII. Vor 6 Stunden Verletzung durch Hieb mit Bierglas auf den Kopf.

Auf der Scheitelhöhe 3,5 cm lange bis aufs Periost reichende Riss-Quetschwunde.

Peru Balsam. Keine Naht. Verband.

21. VII. Patient klagt über Kopfschmerz, hat immer gearbeitet. Starker Potator, hat den Verband zuhause abgenommen und die Wunde »ausgewaschen«.

Umgebung der Wunde gerötet, oedematös und schmerzhaft. Ziemlich starke eitrige Sekretion aus der Wunde. Feuchte Verbände.

26. VII. Patient wird heute, da ambulant keine erfolgreiche Behandlung möglich ist, auf Station genommen.

8. VIII. Heilung per ll. unter starker eitriger Sekretion. Keine Temperatur. Patient wird in Arbeit entlassen.

75) G. A. 23 J. Bäcker (3152).

Vuln. lacero-contus. capit.

28. VII. Vor 10 Stunden Verletzung mit Besenstil. Kommt ohne Verband.

Auf dem Hinterkopf 3 cm lange bis aufs Periost reichende stark gequetschte Riss-Quetschwunde.

Peru Balsam. Keine Naht. Verband.

1. VIII. Erster völliger Verbandwechsel. Wunde leicht secernierend. Umgebung leicht gereizt. Patient, der trotz dringenden Abratens schwer arbeitet, duldet keinen ausgedehnten Verband. Kleiner Collodiumverband.

3. VIII. Patient hat seit gestern starke Kopfschmerzen. Wunde stark eitrig secernierend. Umgebung stark gerötet und infiltriert.

Patient wird auf Station verlegt.

16. VIII. Heilung per ll. unter starker Pus-Sekretion. Keine Temperatur. Patient in Arbeit entlassen.

76) B. K. 13 J. Schuhmacherssohn (3286).

Vuln. lacero-contus. antebrach. dextr.

5. VIII. Vor $^1/_4$ Stunde verletzt. An rostigem Nagel gerissen.

7 cm lange quer über die Beugeseite des r. Ellenbogens laufende, weit klaffende Riss-Quetschwunde. Fascie freiliegend, unverletzt. Cubitalvenen nicht verletzt.

Peru Balsam. Naht (eng genäht). Verband.

12. VIII. Erster völliger Verbandwechsel. Wunde reaktionslos. Nähte teilweise entfernt.

16. VIII. Patient erscheint erst heute wieder. Klagt über starke Schmerzen, die angeblich seit dem 13. bestehen sollen. Hat den Verband zuhaus eigenmächtig abgenommen, will sonst aber nichts mit der Wunde vorgenommen haben.

Die Umgebung der Wunde ist stark gerötet, ödematös und infiltriert. Die Ränder der Wunde sind nekrotisch, sämtliche noch liegende Fäden haben durchgeschnitten, reichliche dickeitrige Sekretion aus der Wunde. Weiterbehandlung mit feuchten Verbänden.

22. VIII. Wunde hat sich gereinigt. Granuliert gut.

10. IX. Heilung per II. vollendet. Patient entlassen. Stets ambulant behandelt.

77) M. F. 29 J. Steinarbeiter (3529).

Vulnus caes. brach. sin.

20. VIII. Vor ca. 2 Stunden von Mitarbeiter durch Messerstiche verletzt. Längere Zeit am Boden herumgeschleift. Wird ohne Verband in die Klinik verbracht.

An der Aussenseite des l. Oberarms, etwa der Ansatzstelle des Deltoideus entsprechend, befindet sich eine weitklaffende, ca. 4 cm lange Weichteilwunde, welche den Deltoideus hart am Knochen durchtrennend bis unter die Schultermuskulatur geht. Keine grösseren Gefässe verletzt,

Die Wunde wird mit Peru Balsam ausgegossen, darauf die durchtrennten Deltoideusschichten durch Nähte geschlossen und die Haut genäht. Verband. Sehr starke Verunreinigung der Wunde mit Strassenschmutz.

21. VIII. Patient klagt über heftige Schmerzen in der ganzen linken Schulter.

Temperatur: Siehe Kurve.

Nach Entfernung des Verbandes erweist sich die ganze Wundumgebung als sehr stark gerötet, geschwollen und schmerzhaft. Die Nähte werden teilweise entfernt. Nach Entfernen der Muskelnähte quillt reichlich dicker Eiter aus der Tiefe der Wunde hervor.

Fieberkurve zu Fall 77. M. F.

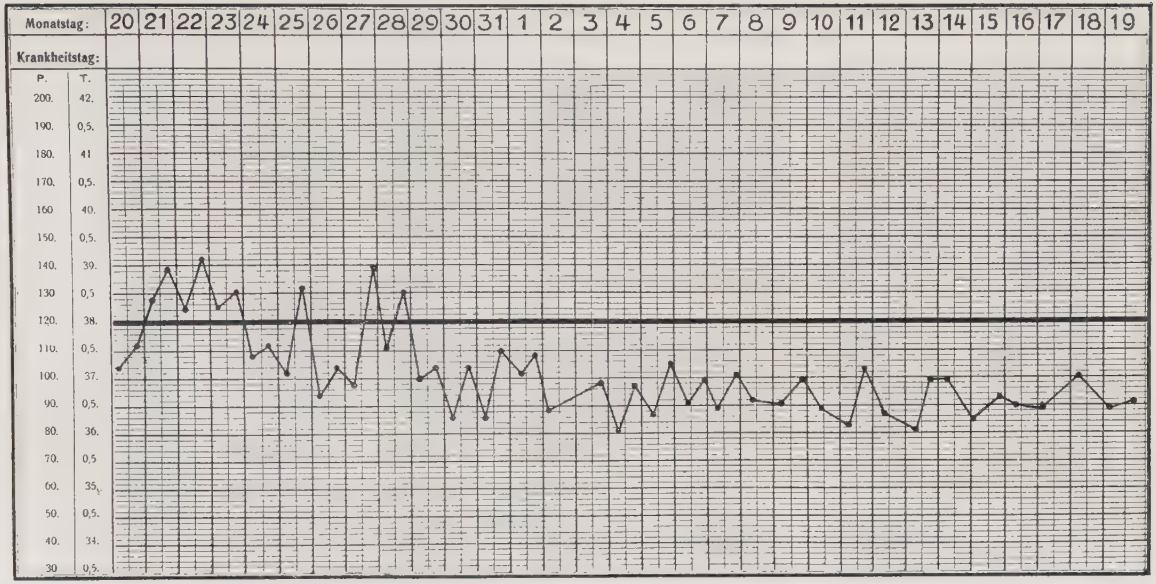

Eine Sondierung ergibt einen ca. 6 cm unter die Schultermuskulatur vordringenden ca. $^1/_2$ cm breiten Stichkanal, der bei der ersten Wundversorgung übersehen und sicherlich nicht vom Balsam erreicht wurde.

Drainage der Wunde durch Drainröhre.

22. VIII. Allgemeinbefinden wesentlich gebessert. Starke eitrige Sekretion der Wunde.

25. VIII. Schwellung der Schulter hat erheblich nachgelassen. Wunde stark secernierend.

31. VIII. Wunde hat sich langsam gereinigt. Gute Granulationen.

19. IX Heilung per II. vollendet. Patient wird in Arbeit entlassen.

78) H. E. 33 J. Fabrikarbeiterin (2754).

Vuln. lacero contus. digit. II. dextr.

6. VII. Maschinenverletzung vor 1 Stunde. Draussen Notverband.

Radiale und ulnare Seite des r. 2. Fingers sind vollständig in zerfetzte Riss-Quetschwunden verwandelt. Sehnen intakt. Sehnenscheiden nicht eröffnet. Gelenke anscheinend intakt.

Ausgiessen der Wunde mit Peru Balsam. Verband.

10. VII. Patientin klagt seit gestern über heftige Schmerzen im Finger. Verband wird abgenommen. Lebhafte serös-eitrige Sekretion der Wunden. Wundränder leicht gereizt. Feuchter Verband.

18. VII. Starke Abstossung von Hautnekrosen unter lebhafter Sekretion. Umgebung der Wunde kaum gereizt. Salbenverbände.

3. VIII. Patientin klagt in den letzten Tagen über stärkere Schmerzen im Finger, im I. Interphalangealgelenk ist bei Bewegungen Knirschen fühlbar. Beweglichkeit des Fingers sehr beschränkt. Die Weichteilwunden allmählich gut granulierend.

28. VIII. Heilung per II. vollendet. Ausser dem Auftreten des Gelenkempiems keine Komplikation der Heilung.

Patientin wird heute entlassen. Funktion des Fingers mangelhaft. Versteifung in Beugestellung im I. Interphalangealgelenk.

B. Weichteilverletzungen mit Sehnendurchtrennung. (12 Fälle).

Bei den mit Sehnendurchtrennung komplicierten Weichteilwunden wurde mit Ausnahme des Falles Nr. 90, der erst 14 Tage post Trauma in die Klinik kam, stets die primäre Sehnennaht ausgeführt, die Erfolge waren in der Mehrzahl gut. Als ausgezeichnete Resultate sind die Ergebnisse bei den sehr schweren Verletzungen der Fälle Nr. 81 und 86 zu bezeichnen.

Störungen der Wundheilung waren bei Fall Nr. 89 und 90 zu verzeichnen. Bei Fall Nr. 89 handelte es sich um eine subkutane Eiterung, die eine Woche post Trauma in Erscheinung tretend, den ganzen Finger ergriff und zu wiederholten Incisionen nötigte. Die Funktion des Fingers wurde schliesslich infolge dieses Zwischenfalls stark beeinträchtigt. Ob zur Erklärung eine mangelhafte Wundversorgung mit Balsam, oder ein wirkliches Versagen desselben heranzuziehen ist, kann wohl nicht festgestellt werden. Bei Fall Nr. 90 handelte es sich um eine sekundäre Sehnennaht, wobei teilweise im Gebiet einer noch nicht völlig verheilten Verletzung operiert wurde. Der Misserfolg ist wohl auf Keime, die von der früheren Verletzung zurückgeblieben, tief ins Gewebe eingedrungen waren, und durch den neuen Eingriff mobilisiert wurden, zurückzuführen. Es mag dabei an ähnliche Beobachtungen Suters erinnert werden, wo Misserfolge „bei Operationen an Stellen, wo eine vor längerer Zeit erfolgte, noch nicht, oder eben erst verheilte Verletzung vorlag, unter anderm auch . . . . . bei einigen sekundären Sehnennähten“ zu verzeichnen waren. Der Balsam konnte eben hier mit seiner Oberflächenwirkung die Keime nicht mehr erreichen, so dass ein ungünstiges Resultat entstehen musste.

79) F. H. 25 J. Student (193).
Vuln. caesum antebrach. sin. (Sectio tend.).
3. III. Verletzung mit Glas vor $^1/_2$ Stunde. Kommt mit Notverband.
4 cm lange quer über die Volarseite des linken Arms laufende Schnittwunde ca. 5 cm oberhalb des Handgelenks. Flexor sublim. digit. V. sin. durchtrennt. Sehnennaht. Peru Balsamversorgung der Wunde. Hautnaht. Verband.
11. III. Völlig beschwerdefrei. Erster völliger Verbandwechsel. Wunde per l. heilend.
16. III. Patient wird mit reaktionslos geheilter Wunde auf Wunsch in seine Heimat entlassen. Fingerbewegung der Zeit entsprechend gut.

80) E. A. 30 J. Arbeiter (3158).
Vuln. caes. antebrach dextr. (Sect. tend.).
29. VII. Vor 3 Stunden verletzt durch explodierende Selterswasserflasche. Kommt mit Notverband.
Quer über das Dorsum des r. Handgelenks verlaufende 5 cm lange Schnittwunde. Gelenk intakt. Strecksehnen des 2.—5. Fingers durchtrennt.
Sehnennaht in Chlorformnarkose. Peru Balsamversorgung der Wunde. Hautnaht. Schienenverband.
30. VII. Patient der nur 1 Tag auf Station behalten war, wird in ambulante Behandlung genommen. E°.
19. VIII. Erster völliger Verbandwechsel. Hautwunde per l. heilend. Fingerbewegungen gut.
30. VIII. Mit guter Funktion der Finger aus der Behandlung entlassen.

81) G. E. 42 J. Ober-Telegraphenassistent (3688).
Vuln. caes. pollic. sin. (Sect. tend.).
28. VIII. Verletzung durch Beilhieb vor 1 Stunde. Kommt mit Notverband.
Schräge Durchtrennung des linken Daumens. Die erste Phalanx ist im äussersten Drittel schräg durschlagen, wobei die Strecksehne durchschnitten ist, der dorsale Condylus der l. Phalanx am Interphalangealgelenk ist abgetrennt, das Interphalangealgelenk breit eröffnet, die Endphalanx ist in ihrer Volarseite vom Gelenk ausgehend schräg durchtrennt.

Blutstillung, möglichste Reponierung der Knochenfragmente. Sehnennaht. Ausgiessen der Wunde, insbesondere des Gelenks mit Peru Balsam. Hautnaht. Schienenverband.

2. IX. Patient hat sich selbst die äussersten Schichten des Verbands, der ihn etwas drückte, aufgeschnitten, deshalb heute Wechsel der äussern Verbandschichten. Umgebung der Wunde reizlos.

10. IX. Erster völliger Verbandwechsel. Wundumgebung reizlos. Wunden gut granulierend. Abstossung einiger kleinen Hautnekrosen. Fingerbewegung möglich.

19. IX. Wundheilung ohne alle entzündliche Reizung. Beginn mit Handbädern.

5. X. Geheilt mit guter Funktion entlassen.

82) St. J. 48 J. Glasermeister (2121).

Vuln. lacero-contus. digit. II. dextr. (Sect. tend.).

22. V. Kreissägenverletzung vor 1 Stunde. Kommt mit Notverband.

Lappenförmige, zerfetzte Riss-Quetschwunde auf der Streckseite des Metacarpophalangealgelenks des r. 2. Fingers. Strecksehne, Streckapparat und Gelenk breit eröffnet, durchtrennt und zerfetzt. Ausgiessen der Wunde mit Peru Balsam. Keine Sehnennaht. Fixierender Verband.

10. VI. Erster völliger Verbandwechsel. Wunde gut granulierend. Keine entzündliche Reizung. Unter dem Verband haben sich zahlreiche Hautnekrosen mit mässiger Sekretion abgestossen. Beginn mit Fingerbädern.

2. VII. Patient wird mit leidlicher Funktion des Fingers entlassen. Heilung per II. ohne jede Komplikation.

83) H. J. 17 J. Arbeiter (2399).

Vuln. lacero-contus. digit. V. dextr. (Sect. tend.).

11. VI. Vor 3 Stunden Verletzung durch Futterschneidemaschine. Kommt mit Notverband.

Stark zerfetzte Riss-Quetschwunde auf dem Daumen des Endgelenks des r. V. Fingers. Breite Eröffnung des Gelenks. Durchtrennung der Strecksehne. 5 cm lange Hautschnittwunde in der r. Vola manus.

Ausgiessen aller Wunden mit Peru Balsam. Sehnennaht. Einige Situationsnähte. Fixierender Verband.

16. VI. Schiene kann am Finger entfernt werden, da die Verbandmasse mit Balsam und Blut dick verklebt, genügend fixiert.

19. VI. Patient klagt über Schmerzen in der Hand. Leichte Sekretverhaltung unter dem Verband der Hohlhandwunde.
26. VI. Erster völliger Wechsel des Fingerverbands. Wunde granulierend. Starke Abstossung von Hautnekrosen unter serös- eitriger Sekretion. Beginn mit Bädern.
15. VII. Wunde der Hohlhand mit geringer Sekretion geheilt. Fingerwunde per granulationem geheilt. Endglied wenig beweglich. Patient wird in Arbeit entlassen.

84) B. A. 23 J. Bäcker (4693).
Vuln. lacero-contus. manus sin. (Sect. tend.).
28. X. Vor 1 Stunde verletzt durch Kiste, die mit einer scharfen Kante Patient auf Hand fiel. Kommt mit Notverband.
Quer über die Mitte des 3. l. Metacarpus dorsal laufende unregelmässige 3 cm lange Riss-Quetschwunde. Durchtrennung der Strecksehne des 3. l. Fingers an dieser Stelle.
Sehnennaht. Perubalsamversorgung der Wunde. Situationsnähte der Haut. Schienenverband.
14. XI. Erster völliger Verbandwechsel. Wunde reizlos heilend. Finger beweglich.

85) K. R. 41 J. Wirt (4735).
Vuln. caes. man dextr. (Sect. tend.).
1. XI. Verletzung vor $^1/_2$ Stunde durch Bierglasscherben. Kommt mit Notverband.
Dorsal über das Metacarpophalangealgelenk des 2. r. Fingers läuft 3 cm lange Schnittwunde. Die Strecksehne des 2. r. Fingers ist hier durchtrennt. Sehnennaht. Perubalsamversorgung der Wunde. Verband.
15. XI. Erster völliger Verbandwechsel. Wunde reaktionslos. Finger beweglich.
2. XII. Heilung per primam. Funktion gut.

II. Auf Station behandelte Fälle.

86) St. M. $3^1/_2$ J. Postschaffnerskind (3153).
Vuln. caes. antebrach. dextr. (Sect. dent.).
28. VII. Verletzung durch Futterschneidemaschine. Vom Arzt draussen provisorische Blutstillung und Fixierung der Hand durch einige Situationsnähte. Kommt mit Gazeverband nach ca. 12 Stunden.
Ueber das ganze Dorsum des r. Handgelenks läuft eine

ziemlich glattrandige Schnittwunde, die mit einigen Situationsnähten geschlossen ist. Nach Entfernung der Nähte ergiebt der Befund: Durchtrennung sämtlicher Strecksehnen, breite Eröffnung des Handgelenks. Die Hand hängt nur noch an den Weichteilen und Sehnen der Volarseite.

Operation in Chloroformnarkose: Naht sämtlicher Sehnen. Blutstillung. Ausgiessen der ganzen Wunde, namentlich des Gelenks mit Peru Balsam. Hautnaht. Schienenverband.

30. VII. Kein Fieber. Das Kind spielt heute schon in völligem Wohlbefinden im Garten. E⁰.

7. VIII. Erster völliger Verbandwechsel. Wunde unter minimaler Sekretion heilend. Reizlos. Nie Fieber. E⁰.

14. VIII. Hautwunde per l. geheilt. Nähte entfernt. Finger werden schon etwas bewegt.

24. VIII. Geheilt entlassen. Gute Funktion der Finger und Hand. Heilung per l. ohne jede Temperatursteigerung! E⁰.

87) B. Th. 20 J. Dienstmädchen (3508).

Vuln. caes. antebrach. dextr. (Sect. tend.).

18. VIII. Vor $^1/_2$ Stunde mit Porzellanscherben verletzt. Kommt mit Notverband.

Quer über die Volarseite des r. Vorderarms, dicht oberhalb des Handgelenks verlaufende 4 cm lange Schnittwunde. 2 Sehnen des flex. digit. superficial. durchtrennt.

Sehnennaht. Perubalsamversorgung der Wunde. Hautnaht. Verband.

27. VIII. Erster völliger Verbandwechsel. Nie Fieber. E⁰ Wunde per l. heilend. Nähte entfernt.

5. IX. Geheilt mit guter Funktion entlassen. Heilung per l. ohne Temperatursteigerung.

88) K. E. 19 J. Bierzapfer (2285).

Vuln. lacero-contus. digit. IV. dextr. (Sect. tend.).

4. VI. Verletzung durch herabfallendes Bierfass. Kommt mit Notverband.

Am Endglied des 4. r. Fingers 3 cm lange stark gequetschte Riss-Quetschwunde, aus der ein Knochenstück hervorragt. Die Strecksehne des Fingers ist an der Endphalanx abgerissen, ebenso der Fingernagel.

Reinigung der Wunde von grobem Schmutz, das Knochenstück des Endglieds wird entfernt. Naht der Strecksehne.

Perubalsamversorgung der Wunde. Hautnaht. Fixierender Verband.

14. VI. Nie Temperatursteigerung. Erster völliger Verbandwechsel. Keinerlei Reizung. Geringe Sekretion. E^0.

13. VII. Geheilt mit guter Funktion entlassen. Nie Fieber.

Fälle mit Störung des Heilungsverlaufs.

89) Sch. E. 30 J. Graveur.

Vuln. lacero contus. digit. III. dextr. (Sect. tend.).

15. II. Maschinenverletzung vor 1 Stunde. Kommt mit Notverband. Dorsal über das Endgelenk des r. 3. Fingers laufende stark zerfetzte Riss-Quetschwunde. Das Gelenk ist breit eröffnet. Die Strecksehne durchtrennt.

Sehnennaht. Perubalsamversorgung. Fixierender Verband.

22. II. Seit gestern klagt Patient über Schmerzen im Finger. Völliger Verbandwechsel. Der Finger ist bis zur Handphalanx endzündlich gerötet und geschwollen, aus dem Endgelenk entleert sich reichlich eitriges Sekret. Feuchte Verbände.

26. II. Immer noch starke eitrige Sekretion der Wunde. An der Volarseite der Mittelphalanx muss subkutan angesammelter Eiter durch Incision entfernt werden.

1. III. Trotz feuchter Verbände haben die entzündlichen Erscheinungen nicht wesentlich abgenommen. Incision auf der Dorsalseite der Mittelphalanx entleert reichlich subkutan angesammelten Eiter.

10. III. Allmähliches Abnehmen der Entzündungserscheinungen.

11. IV. Entlassen. Endglied versteift. Langsame Heilung per II. Immer ambulant behandelt.

90) N. J. 20 J. Landwirt (1235).

Vuln. caes. antebrach. sin (Sect. tend.).

24. III. Vor 2 Wochen Verletzung durch Axthieb. Wird vom Arzt geschickt, der die Hautwunde genäht, aber keine Sehnennaht vorgenommen hat.

Operation in Lokalanästhesie.

Incision in die ca. 4 cm lange auf der Dorsalseite quer über das r. Handgelenk laufende Narbe. Die Narbe ist in der Tiefe noch nicht völlig geheilt, es finden sich hier anscheinend reaktionslose Granulationen. Nachdem senk-

recht auf die Narbe noch eine ca. 4 cm lange Incision gesetzt ist, werden die weit zurückgerutschten zentralen Sehnenenden des Extemor pollic. long u. brevis sowie des Abduct. pollic. long. gefunden und mit den distalen Enden durch Naht vereinigt. Unterbindung einiger kleiner Gefässe. Peru Balsamversorgung der Wunde. Hautnaht. Schienenverband.

25. III. Morgentemperatur 37,6 Abends 38,0
26. III. Morgentemperatur 37,7 Abends 37,8

Da Patient über Schmerzen im Arm klagt, wird der Verband völlig gewechselt. Kleine Sekretverhaltung unter einem Hautlappenzipfel der kreuzförmigen Wunde. Feuchter Verband.

27. III. Temperatur: Morgens 37,3, abends 37.5 Der eine Hautzipfel ist nekrotisiert, die meisten Fäden haben durchgeschnitten. Lebhafte eitrige Sekretion der Wunde. Umgebung leicht gereizt. Behandlung mit feuchten Verbänden. E°.
30. III. Keine Temperatursteigerung seit 26. mehr. Die Hautränder sind weithin nekrotisiert, ebenfalls teilweise die Sehnen. Sekretion geringer. E°.
4. IV. Allmählich Granulation der Wunde.
12. IV. Patient wird in die Behandlung seines Arztes entlassen. Funktion der Finger leidlich. Wunden gut granulierend. E°.

C. Schussverletzungen und Verletzungen durch Explosivstoffe (5 Fälle).

Die 3 wenig schweren und bemerkenswerten Fälle von Verletzung durch Projektile (Fall Nr. 91, 94, 95) zeigen eine im Wesentlichen normale, ungestörte Heilung. Die kurzdauernden, leichten Temperatursteigerungen bei Fall Nr. 94 und 95 sind wohl auf Sekretverhaltung zurückzuführen. Auch die ausgedehnten Verletzungen durch Explosivstoffe (Fall Nr. 92 und 93) wiesen befriedigende Erfolge auf. Dass bei Fall Nr. 93 die Ausstossung der zahlreichen Holzsplitter mit dem die Wunden verunreinigt waren, unter mässiger Sekretion und ge-

ringer Temperatursteigerung vor sich gehen musste, ist selbstverständlich. Eine Heilung per 1 in solchen Fällen ist natürlich auch bei Balsamverwendung nicht zu erzwingen. Ernstere Komplikationen wurden stets verhütet.

1. Ambulant behandelte Fälle.

91) R. R. 25 J. Techniker (3796).
Vuln. sclopetarium digit. II. sin.
4. IX. Verletzung vor 3 Stunden durch Schrotschuss einer Pistole aus unmittelbarer Nähe. Kommt mit Notverband.
An der Radialseite des 1. 2. Fingers über der Mittelphalanx unregelmässige ca. 3 cm lange, stark zerfetzte pulvergeschwärzte Weichteilwunde. Röntgendurchleuchtung ergibt zahlreiche kleine Schrotkörner subkutan.
Incision in Lokalanäthesie. Eine grosse Anzahl kleinster Schrotkörner wird dicht beisammen liegend gefunden und entfernt, ebenso eine Anzahl von Papierpfropfenfetzen. Die Sehnenscheide ist eröffnet. Gelenke und Sehne intakt. Peru Balsamversorgung der Wunde. Verband.
6. IX. Erster völliger Verbandwechsel, da über leichte Schmerzen geklagt wird. Ganz geringe Sekretion der Wunde. Umgebung reizlos.
11. IX. In den letzten Tagen wird einigemal über Schmerzen im Finger geklagt. Keine entzündliche Reizung. Wunde gut granulierend.
30. IX. Patient geheilt mit guter Funktion entlassen. Ungestörte Heilung per II.

92. K. A. 29 J. Müller (453).
Verletzung durch Böllerschuss.
31. I. Vor 2 Stunden durch vorzeitig losgehenden Böllerschuss verletzt. Kommt mit Notverband.
Am 1.—3. r. Finger stark zerfetzte Rissquetschwunden, die sich fast über sämtliche Weichteile der 3 Finger verbreiten. Gelenke und Sehnen unverletzt. Sehnenscheide an der Volarseite des 1. und 2. Fingers teilweise eröffnet. Peru Balsamverband.
5. II. Erster völliger Verbandwechsel. Inzwischen keinerlei wesentliche Beschwerden. Wunden mässig secernierend. Wundumgebung reizlos.

10. II. Wunde nach Abstossung einer Anzahl von Hautnekrosen gut granulierend.

25. II. Patient wird mit guter Funktion der Finger in Arbeit entlassen. Ungestörte Heilung per II.

II. Auf Station behandelte Fälle.

93) H. F. 32 J. Maurer (1026).
Verletzung durch Dynamitsprengschuss.

10. III. Vor 2 Stunden durch vorzeitig explodierenden Dynamitsprengschuss verletzt. Kommt mit vom Arzt angelegten Notverband.

Eröffnung beider Stirnbeinhöhlen, Perforation der cornea beiderseits. Im Gesicht zahlreiche Schürf- und Brandwunden. Rechtes unteres Augenlid zerfetzt. In der r. Leistenbeuge ca. 3 cm lange stark zerfetzte Weichteilwunde, durch die sich die Sonde 3 cm nach oben führen lässt. Aus dieser Wunde wurden nach Angabe des Arztes draussen zahlreiche Holzsplitter entfernt. Auf der Dorsalseite des r. Unterarms 3 tiefgehende 3—6 cm lange, stark zerfetzte Weichteilwunden, aus denen gleichfalls eine Menge von Holzsplittern draussen entfernt wurden.

Ausgiessen sämtlicher Weichteilwunden mit Peru Balsam. Keine Naht.

(Die Augenverletzungen wurden durch die Augenklinik behandelt).

11. III.	Temperatur:	Morgens 37,4	Abends 38,5
12 III.		Morgens 37,6	Abends 38,0
13. III.		Morgens 37,2	Abends 37,8
14. III.		Morgens 36,7	Abends 37,6

Seither keine Temperatursteigerung mehr. Die Weichteilwunden mässig secernierend. Allgemeinbefinden gut.

20. III. Aus den Weichteilwunden stossen sich immer noch unter mässiger Sekretion Holzsplitter ab. Wundumgebung reizlos. Allgemeinbefinden gut.

4. IV. Patient steht zum erstenmal auf. Die Weichteilwunden gut, per II. heilend.

31. V. Patient geheilt mit guten Narben entlassen. Ungestörte Heilung per II.

94) H. J. 14 J. Knecht (4493).

Vuln. sclopetarium man sin.

16. X. Vor 12 Stunden Verletzung durch Revolverschuss aus der Nähe (6 mm Kalib.); wird vom Arzt mit Notverband zwecks Entfernung des Projektils geschickt. Etwa linsengrosse Einschussöffnung im Handteller der l. Hand. Keine Ausschussöffnung. Hand mässig gerötet und geschwollen. Bewegung des 3. und 4. Fingers beschränkt, aber erhalten. Peru Balsamverband.

16. X. Temperatur: Abends 38,0

17. X. Morgens 36,9 Abends 37,7

Seither keine Temperatursteigerung mehr.

31. X. Entfernung des zwischen Os pisiforme und hamatum gelegenen Projektils. Peru Balsamversorgung der Wunde. Naht.

3. XI. Nähte entfernt. Wunde per l. heilend. Patient entlassen.

95) St. K. 16 J. Schüler (3286).

Vul. sclopetarium digit. II. sin. et. femoris. sin.

14. IX. Verletzung durch Revolverschuss (7 mm) vor ca. 5 Stunden. Kommt mit Notverband.

Weichteilschuss durch die Phalanx II des l. Zeigefingers mit Ein- und Ausschussöffnung. An der Vorderseite des l. Oberschenkels linsengrosse Einschussöffnung, etwas distal davon lässt sich das Projektil im subkutanen Fettgewebe palpieren.

Perubalsamversorgung beider Wunden.

16. IX. Excision des Projektils in Lokalanästhesie. Naht der Excisionswunde nach Balsamversorgung.

20. IX. Operationswunde per I. geheilt. An der Fingerwunde mässige Sekretion. Nie Temperatursteigerung. Ambulante Behandlung eingeleitet.

24. IX. Patient wird wegen leichter Sekretverhaltung in der Fingerwunde 2 Tage auf Station genommen. Einmalige Abendtemperatur 37,6.

26. IX. Sekretverhaltung beseitigt. Wunde per II. gut heilend. Patient wird entlassen.

D. Hand- und Fussverletzungen mit offenen Frakturen (19 Fälle).

Gerade bei dieser Kategorie von Verletzungen, die ja namentlich bei Krankenmaterial, das in Fabriken arbeitet, oder sonst mit Maschinen in Berührung kommt, zu den häufigen gehören, die zum grossen Teil ambulant behandelt werden können und deshalb in poliklinischer Praxis eine besondere Rolle spielen, hat sich die Balsambehandlung als besonders brauchbar und wohltätig erwiesen, was auch von verschieden Seiten immer aufs neue betont wird. Gerade hier treten auch die Vorteile, die der selten notwendig werdende Verbandwechsel mit sich bringt, besonders deutlich hervor. Ob es sich um kleinere Verletzungen, Verlust von Fingerkuppen, komplizierte Fingerfrakturen ohne weitgehende Weichteil- und Knochenzertrümmerung oder um schwere Fälle von Verlust mehrerer Finger, von ausgedehnter Zerquetschung u.dgl. handelt, es bietet sich bei der Balsambehandlung beinahe stets dasselbe Bild. Mit äusserster Schonung der geschädigten Partieen kann im Entscheid über Abtragen oder Erhalten fraglicher Gewebsteile verfahren werden, wobei bei uns im allgemeinen nicht ganz so konservativ vorgegangen wurde, wie es z. B. nach den Suter'schen Mitteilungen geschah, wo Entfernung auch fast aussichtslos geschädigter Finger und Gewebsteile meist erst sekundär erfolgte. Immerhin wurde in Fällen wie Nr. 97, 99, 103, 112 sehr konservierend verfahren und immer gute Resultate erreicht.

Von den insgesamt 19 Fällen waren 13 eine Folge von Maschinenverletzung, 5 Fälle waren durch Quetschung (Stein-, Holzblöcke, Waggonpuffer) verursacht. 1 Fall war eine Bissverletzung. Bei 7 von den 19 Fällen wurde primäre Exartikulation oder Amputation von Fingern oder Fingergliedern für nötig gehalten. Die Resultate waren

bei allen Fällen mit Ausnahme des Falles Nr. 114 sehr gute. Nirgends trat eine irgendwie erhebliche Komplikation auf, die Fingerfunktionen waren nach der Heilung durchweg befriedigend. Mit dem 1. Verbandwechsel wurde in einigen Fällen (Nr. 99, 100, 101, 102, 103) sehr lange, 12—19 Tage lang, gewartet. Einen gewissen Nachteil brachte das lange Hinauszögern des Verbandwechsels mit sich, da in einigen, allerdings extremen Fällen eine leichte Sekretverhaltung unter der letzten Verbandschicht eintrat, die trotz mässiger Sekretion bei Abstossung der Hautnekrosen doch manchmal Schmerzen verursachte und die allernächste Wundumgebung leicht reizte. Irgend eine schwerwiegendere Störung im Heilungsverlauf wurde nie dadurch verursacht. Meist hatten sich unter dem Verband die Hautnekrosen abgestossen. Die Wunden granulierten gut. Die Umgebung war reizlos. Die Verwendung von Schienenverbänden konnte bei den komplizierten Fingerfrakturen infolge der genügenden Fixierung durch die hart verklebten untersten Verbandschichten immer aufs äusserste beschränkt werden. Zu erwähnen ist Fall Nr. 114 als einziger nicht eben günstig verlaufener. Dabei ist weniger die Tatsache, dass eine sekundäre Exartikulation bei einem aufs äusserste geschädigten Finger, der von vornherein nur versuchsweise erhalten blieb, notwendig wurde, zu bemerken, sondern die Erscheinung, dass trotz Balsamverwendung schon am Tag nach dem Unfall starke entzündliche Reizung der Wunden und schliesslich der ganzen Hand mit teilweise recht hohen Temperaturen eintrat, die verhältnismässig lange dauerte. Wie immer ist hier das Dilemma ungenügende Balsamversorgung oder Versagen des Balsams gegenüber besonders virulenten Bakterien nicht restlos zu lösen. Immerhin ist diese einzige Ausnahme unter 18 teilweise ähnlichen Fällen, die ohne jede Komplikation blieben, nicht zu auffallend.

I. Ambulant behandelte Fälle.

96) H. A. 34 J. Bahnschaffner (734).
Amputatio violent. digit. IV. sin.

20. II. Vor 1 Stunde Finger zwischen zwei Eisenbahnwaggonpuffer gebracht. Kommt mit Notverband.

Die distale Hälfte der Endphalanx des 4. l. Fingers ist abgequetscht. Aus der stark zerfetzten Wunde ragt der stark zersplitterte Rest der Endphalanx hervor.

Entfernung eines Stückes der zersplitterten Endphalanx. Deckung der Stümpfe durch Lappen. Peru Balsamversorgung der Wunde. Verband.

28. II. I. völliger Verbandwechsel. Lappen p. I. anheilend. An einigen Stellen, wo sich kleine Hautnekrosen abgestossen haben, gute Granulation.

14. III. Patient geheilt, mit guter Fingerfunktion in Arbeit entlassen. Ungestörte Heilung.

97) B. A. 51 J. (1185).
Vuln. lacero-contus. digit. II. dextr. mit offener Fraktur der Endphalanx.

21. III. Von herabfallendem Stein bei Bauarbeit verletzt vor $^1/_2$ Stunde. Kommt mit Notverband.

Weichteile der Endphalanx des 2. r. Fingers gänzlich zerquetscht und zerrissen. Aus der Wunde ragen mehrere Knochensplitter hervor; das Endgelenk ist weit eröffnet. An der Mittel- und Grundphalanx desselben Fingers mehrere stark zerfetzte Riss- und Quetschwunden.

Möglichste Reponierung der Knochenfragmente in ihre Lage. Ausgiessen der Wunden mit Peru Balsam. Keinerlei Naht.

30. III. 1. völliger Verbandwechsel. Allgemeinbefinden sehr gut. Leichte Sekretion der Wunden. Umgebung reizlos. Abstossung einiger Hautnekrosen.

10. IV. Wunden gut granulierend. Beginn mit Bädern und Fingerbewegungen.

3. IV. Geheilt in Arbeit entlassen. Guter Stumpf. Nur ganz geringe Bewegungsbeschränkung des Fingers. Ungestörte Heilung p. II.

98) H. W. 50 J. Landwirt (1743).
Amputatio violent. digit. II. dextr.

1. V. Vor 4 Stunden Verletzung durch Futterschneidmaschine.

Kommt mit Notverband.

Distale Hälfte der Endphalanx des 2. Finger (r.) fehlt. Aus der zerfetzten Wunde ragen Knochensplitter hervor.

Resektion eines Teils der Endphalanxreste. Deckung der Stümpfe durch Hautlappen. Peru Balsamversorgung. Situationsnähte. Verband.

13. V. Erster völliger Verbandwechsel. Allgemeinbefinden gut. Ganz geringe Wundsekretion. Abstossung einiger Hautnekrosen. Gute Granulation.

10. VI. Patient geheilt in Arbeit mit guter Funktion des Fingers entlassen. Ungestörte Heilung p. II.

99) D. K. 31 J. Schreiner (2120).

Kreissägenverletzung des 3., 4. und 5. l. Fingers mit offenen Frakturen.

22. V. Vor $^1/_2$ Stunde Verletzung durch Kreissäge. Kommt mit Notverband. Die Endglieder des 3. und 5. l. Fingers sind etwa zur Hälfte durchschnitten und abgelöst. Die Weichteilwunden sind stark zerfetzt, die Knochen leicht zersplittert. Aehnliche Verletzung an der Mittelphalanx des 4. l. Fingers.

An der Mittelphalanx des 4. Fingers wird auf der ulnaren Seite ein kleines, stark zersplittertes Knochenfragment entfernt. Die Endphalangen werden nach Möglichkeit reponiert und nach Perubalsamversorgung aller Wunden mit einigen Situationsnähten fixiert.

Fixierender Verband.

10. VI. Erster völliger Verbandwechsel. In den letzten Tagen Klagen über Schmerzen in der Hand. Doch erwies die Besichtigung der weiteren Wundumgebung stets Reizlosigkeit.

Nach Abnahme der untersten Verbandschichten erweisen sich die Wunden als stark secernierend. Zahlreiche Hautnekrosen haben sich abgestossen. Es ist unter dem Verband eine leichte Sekretverhaltung eingetreten. Die allernächste Wundumgebung erscheint leicht gereizt.

16. VI. Bei öfterem Verbandwechsel reinigen sich die Wunden schnell; jede Reizung verschwindet. Gute Granulationen erscheinen.

30. VI. Ungestörte, wenn auch langsame Wundheilung. Wunden gut granulierend.

20. VII. Patient wird geheilt aus der Behandlung entlassen. Leidliche Funktion der Finger.
Ungestörte Heilung p. II.

100) St. J. 21 J. Taglöhner (2313).
Amputat. violent. digit. II (l.)
6. VI. Maschinenverletzung vor 1 Stunde. Kommt mit Notverband.
Abquetschung des distalen Teils der 2. l. Endphalanx. Starke Weichteilquetschung.
Resektion eines Teils der Endphalanx. Möglichste Deckung des Stumpfs mit Benützung der herabhängenden Weichteillappen. Perubalsamversorgung der Wunde. Situationsnähte. Verband.
19. VI. Erster völliger Verbandwechsel. Leichte Sekretverhaltung unter dem Verband. Nächste Wundumgebung leicht gereizt.
24. VI. Wunde reinigt sich gut. Abstossung von Hautnekrosen. Keinerlei Reizung. Fingerbäder.
14. VII. Patient geheilt in Arbeit entlassen. Gute Funktion des Fingers. Ungestörte Heilung p. II.

101) G. L. 44 J. Gärtner (2376).
Amputatio violent. digit. II.—IV. dextr.
9. VI. Vor 2 Stunden Verletzung mit Futterschneidmaschine. Kommt mit vom Arzt angelegtem Notverband.
2.—4. Finger der r. Hand sind in der Mitte ihrer Grundphalanxen glatt abgeschnitten. Die Weichteilwunden stark zerfetzt.
Reamputatio eines Stücks jeder Phalanx, um Deckung durch Weichteile zu ermöglichen. Perubalsamversorgung. Situationsnähte. Verband.
19. VI. Erster völliger Verbandwechsel. In den letzten Tagen wurde über Schmerzen geklagt. Unter der letzten Verbandschicht hat sich reichlich Sekret angesammelt. Hautnekrosen haben sich abgestossen. Die nächste Wundumgebung erscheint leicht gereizt.
24. VI. Bei öfterem Verbandwechsel ist jede Reizung verschwunden. Alle Wunden granulieren gut unter mässiger Sekretion. Handbäder.
7. VII. Wunden gut granulierend.
15. VII. Interkurrierende Schleimbeutelentzündung am r. Oberarm, die naeh Sturz des Patienten auf den Ellbogen entstanden ist und eine zeitlang Behandlung mit feuchten Ver-

bänden erfordert. Fingerwunden reizlos. Epithelisierung gut.

30. VII. Am 3. Finger, der schon gut vernarbt erschien, stösst sich unter geringer Sekretion ein kleiner Knochensequester ab. Die beiden andern Finger zeigen gute Narbenbildung. Patient wird mit guter Narbenbildung und Funktion in Arbeit entlassen.

Ungestörte Heilung p. II.

102) F. F. 25 J. Arbeiter (3437).

Amputatio violent. digit. II. dextr.

14. VIII. Verletzung durch herabstürzenden Stein vor $^1/_4$ Stunde. Kommt mit Notverband.

Distales Ende der Endphalanx des r. 2. Fingers völlig abgequetscht. Aus der zerfetzten Wunde ragt der zersplitterte Rest der Phalanx hervor.

Resektion eines Stückes der Phalanx zur Ermöglichung der Deckung durch Weichteile. Deckung durch Lappen. Perubalsamversorgung. Situationsnähte. Verband.

26. VIII. Erster völliger Verbandwechsel. Wunde reizlos. Gut granulierend.

6. IV. Geheilt mit guter Funktion in Arbeit entlassen.

Ungestörte Heilung p. II.

103) G. A. 19 J. Dienstmädchen (3495).

Maschinenverletzung des 2. l. Fingers mit offener Fraktur.

17. VIII. Vor $^1/_4$ Stunde Verletzung durch Wurstmaschine. Kommt mit Notverband.

Breite Eröffnung des Gelenks zwischen Grund- und Mittelphalanx des l. 2. Fingers. Komplizierte Fraktur der Grundphalanx. Beugesehne freiliegend aber nicht verletzt. Starke Weichteilquetschung und Zerreissung über Grund- und Mittelphalanx.

Reposition der etwas dislocierten Knochenfragmente. Perubalsamversorgung der Wunde. Keine Naht. Verband.

4. IX. Erster völliger Verbandwechsel. Inzwischen stets gutes Allgemeinbefinden. Wunde sehr wenig secernierend. Abstossung einiger Hautnekrosen. Gute Granulationen.

10. IX. Gute Granulationen. Fingerbewegungen schon leidlich.

27. IX. Patientin wird geheilt entlassen mit guter Fingerfunktion und guter Narbe.

Ungestörte Heilung p. II.

104) G. J. 34 J. Leichenträger (3533).

Biswunde am l. 5. Finger. Abrissfraktur.

20. VIII. Verletzung vor 1 Stunde. Patient wurde im Streit von Kollegen gebissen. Kommt mit Notverband.

Die Endphalanx des l. 5. Fingers ist etwa in der Mitte völlig abgebissen und fehlt. Wundränder ziemlich glatt. Möglichste Weichteilvereinigung über dem Stumpf. Perubalsamversorgung.

28. VIII. Erster völliger Verbandwechsel. Geringe Sekretion. Abstossen von Hautnekrosen. Wunde zeigt leicht fauligen Grund. Wundumgebung reizlos. Fingerbäder.

10. IX. Wunde gut granulierend.

25. IX. Patient wird mit guter Narbe und guter Funktion in Arbeit entlassen.

Ungestörte Heilung p. II.

105) Th. A. 26 J. Landwirt (292).

Amputatio violent. digit. II. sin.

20. I. Vor zirka 10 Stunden Verletzung durch Futterschneidmaschine. Kommt mit Notverband.

Der l. 2. Finger ist etwa in der Mitte der Grundphalanx abgerissen. Die Weichteile des Stumpfs völlig zerfetzt, mit Schmutz und Gras verunreinigt. Aus der Wunde hängen Sehnenfetzen, Weichteilfragmente und Knochensplitter heraus.

Da eine Erhaltung des Stumpfs unwahrscheinlich erscheint, wird Exartikulation im Metacarpophalangealgelenk vorgenommen. Deckung des Defekts mit Verwertung von Weichteillappen der Grundphalanxreste, die teilweise stark gequetscht sind.

Perubalsamversorgung der Wunde. Situationsnähte. Verband.

28. I. Erster völliger Verbandwechsel. Starke Sekretion der Wunde, nähere Umgebung leicht gereizt.

10. II. Wunde immer noch ziemlich stark secernierend. Allmählich schiessen nach Abstossen der Hautnekrosen gute Granulationenen empor. Handbäder.

20. III. Patient geheilt mit guter Narbe in Arbeit entlassen.

Ungestörte Heilung p. II. (mit langer Sekretion).

106) K. E. 37 J. Arbeiter (2832).

Di laceratio digit. V. sin. complic. Fraktur.

11. VII. Vor 1 Stunde von Holzklotz gequetscht. Kommt mit Notverband.

Komplizierte Fraktur der Mittel- und Endphalanx des l. 5. Fingers. Die Weichteile des ganzen Fingers sind so völlig zertrümmert, dass eine Erhaltung unmöglich erscheint.

Exartikulation im Metacarpophalangealgelenk mit Verwendung noch leidlich erhaltener Hautlappen der Grundphalanx. Peru Balsam. Naht.

18. VII. Erster völliger Verbandwechsel. Wunde reizlos. Per I. heilend.

28. VII. Patient wird in Arbeit entlassen. Ungestörte Heilung p. I.

107) S. J. 63 J. Bildhauer (5926).

Dilaceratio digit. IV.—V. sin. Frakt. complic.

22. XII. (1910) Quetschung der Finger durch Steinblock. Kommt mit Notverband.

Komplizierte Fraktur der Grundphalanx des 4. u. 5. l. Fingers. Starke Weichteilzertrümmerung.

Möglichste Reponierung der Knochenfragmente des 5. Fingers. Ablatio des 4. Fingers im Handglied wegen zu starker Weichteilzertrümmerung. Deckung des Stumpfs mit Verwertung der dorsalen Hautlappen. Peru Balsam. Situationsnähte. Verband.

1. I. Erster völlige Verbandwechsel. Wunden reizlos. Leicht secernierend.

30. I. Patient geheilt entlassen. Gute Funktion des Fingers. Ungestörte Heilung per I.—II.

Auf Station behandelte Fälle.

108) R. Ch. 58 J. Landwirt (1230).

Amputatio violenta digit. II.—V. sin.

23. III. Vor 3 Stunden Verletzung durch Hobelmaschine. Kommt mit Notverband.

2.—5. l. Finger fehlen. Aus den Wunden hängen Fleisch- und Sehnenfetzen heraus.

Abtragen der Fetzen. Schluss der Wunde durch einen an der Beugeseite der Hand herabhängenden Weichteil-

lappen. Perubalsamversorgung. Einige Situationsnähte.

25. III. Allgemeinbefinden gut. Einmalige Abendtemperatur von 38,1. Sonst nie Fieber.

2. IV. Nähte entfernt. Geringe Sekretion. Wundumgebung völlig reaktionslos.

10. VI. Glatter Wundverlauf. Hautlappen heilt nach Abstossen einiger kleiner Nekrosen gut an.

23. IV. Patient wird geheilt in Arbeit entlassen Gute Narbe. Ungestörte Wundheilung, teilweise p. I. im übrigen p. II.

109) H. P. 26 J. Landwirt (1857).

Amputatio violent. digit. II.—V. dextr.

6. V. Vor 2 Stunden Verletzung durch Futterschneidmaschine. Kommt mit Notverband.

2.—5. Finger (r.) sind dicht über den Metacarpophalangealgelenken abgeschnitten. Wunden stark zerfetzt und mit Gras und Erde verunreinigt.

Entfernen des groben Schmutzes. Entfernen der aus der Wunde heraushängenden Sehnen und Weichteilfetzen. Deckung der Stümpfe durch Lappen der Beugeseite. Perubalsamversorgung. Einige Situationsnähte. Verband.

17. V. Erster völliger Verbandwechsel. Nie Fieber. Geringe Wundsekretion. Umgebung reizlos.

24. V. Lappen mit Abstossung einiger Randnekrosen gut anheilend. Gute Granulation.

15. VI. Patient wird mit guter Narbe in Arbeit entlassen. Nie Fieber. Ungestörte Heilung p. I. und p. II.

110) S. K. 27 J. Heizer (2968).

Dilaceratio hallucis sinistr.

18. VII. Vor 1 Stunde Verletzung durch Eisenstück. Kommt mit Notverband.

Endphalanx des l. Hallux völlig zertrümmert.

Ablatio der Endphalanx. Deckung des Stumpfes durch Weichteillappen der Unterseite.

25. VII. Nie Fieber. Reaktionslose Heilung mit minimaler Sekretion.

15. VIII. Patient wird mit guter Narbe und Funktion geheilt in Arbeit entlassen. Ungestörte Heilung per I. Nie Fieber.

111) B. M. 9 J. Landwirtstochter (812).
Amputatio violenta pollicis dextr.
25. II. Vor 2 Stunden Verletzung durch Futterschneidemaschine. Kommt mit Notverband.

Der r. Daumen ist in der Grundphalanx schräg durchgeschnitten. Der vorragende Phalanxrest ist durch den Schnitt zugespitzt.

Abtragen der vorstehenden Knochensplitter. Perubalsamversorgung. Deckung des Stumpfs durch seitliche Weichteillappen. Situationsnähte.

6. III. Patientin geheilt entlassen. Ungestörte Heilung per I. Ein pfenniggrosses Stück der Wunde p. II. geheilt. Nie Temperatur.

112) R. J. 20 J. Taglöhner (4135).
Dilaceratio manus dextr. Amputatio violent. digit. II.—IV. dextr.
25. IX. Vor 1 Stunde Kreissägenverletzung. Kommt mit Notverband.

2.—4. r. Finger in der Mittelphalanx glatt abgeschnitten. Am 1. Finger stark zerfetzte, vom Grund- bis zum Endglied reichende Weichteilwunde. Das distalste Drittel der Endphalanx fehlt.

Am 5. Finger Weichteilverletzung auf der Beugeseite des Endgliedes.

Deckung der Fingerstümpfe durch Weichteillappen. Perubalsamversorgung aller Wunden. Einige Situationsnähte. Verband.

30. IX. Nie Fieber. Wunden leicht secernierend. Wundumgebungen reizlos.
3. XI. Patient wird geheilt in Arbeit entlassen. Gute Bedeckung der Stümpfe. Gute Narben. Funktion befriedigend.

Ungestörte Heilung p. I., teilweise p. II. Nie Temperatursteigerung.

113) B. E. 21 J. Taglöhner (4523).
Dilaceratio digit. II.—IV. dextr. Fract. complic.
17. X. Vor 1 Stunde Maschinenverletzung. Kommt mit Notverband.

Völlige Zertrümmerung der Endphalangen des 2. u. 4. Fingers (?).

Am 3. Finger ist Mittel- und Endphalanx zertrümmert. Am 5. Finger der Nagel ausgerissen. Weichteile sehr stark zerfetzt.

Wegen völliger Gewebszertrümmerung wird der Rest der Endphalanx am 2. und 4. Finger, die Mittelphalanx am 3. Finger exartikuliert. Gute Weichteilbedeckung möglich.

Perubalsamversorgung. Situationsnähte. Verband.

30. X. Gute Heilung der Exartikulationswunden p. I., der Weichteilwunden am 5. Finger p. II. mit Abstossung von Hautnekrosen.

19. XI. Mit guter Stumpfbedeckung und guter Funktion entlassen. Nie Temperatur.

114) F. A. 23 J. Säger (3365).

Dilaceratio manus dextr. Amputatio violenta digit. II.—V. dextr.

9. XIII. Kreissägenverletzung vor 1 Stunde. Kommt mit Notverband.

4. u. 5. Finger der r. Hand sind dicht über dem Grundgelenk glatt abgeschnitten und fehlen ganz. Die Weichteile des 3. Fingers sind sehr stark zerrissen, sodass in der Mitte der Grundphalanx nur noch eine schmale dorsale Hautbrücke intakt erscheint. Die Beugesehne ist durchtrennt, der Knochen intakt. Der 2. Finger ist im ersten Interphalangealgelenk amputiert, am 1. Finger finden sich nur einige Riss-Quetschwunden der Endphalanx.

Zur Deckung des Defekts über Metacarp. IV. und V. wird ein erhaltener herabhängender Hautlappen vom. Dorsum der 4. Grundphalanx verwendet. Der Stumpf des 2. Fingers wird nach Möglichkeit durch Weichteillappen gedeckt. An Finger 3 wird die Beugesehne genäht, der Finger vorläufig trotz geringer Aussicht auf Erhaltung noch nicht entfernt. Alle Wunden werden reichlich mit Peru Balsam ausgegossen, die Lappen nur mit einigen Situationsnähten fixiert.

10. VIII. Temperatur: Morgens 38.0°, Abends 39.0°.
Hand sehr schmerzhaft. Umgebung der Wunden gerötet und oedematös. Alle Wunden stark secernierend.

11. VIII. Temperatur: Morgens 38.1°, Abends 39.2°.

12. VIII. „ „ 37.9°, „ 39.2°.
Starke eitrige Sekretion aller Wunden. Die Nähte müssen, soweit sie nicht durchgeschnitten sind, entfernt werden

Die ganze Hand ist gerötet und oedematös. Die Achseldrüsen mässig geschwollen. Behandlung mit feuchten Verbänden.

13. VIII. Temperatur: Morgens 37.4°, Abends 37.8°
14. VIII. „ „ 37.3°, „ 37.8°
15. VIII. „ „ 37.0°, „ 38.2°

Immer noch starke eitrige Sekretion. Die Ränder der Lappen meist nekrotisiert, ebenso die genähte Beugesehne. Der 3. Finger: Die stark zertrümmerten Weichteile des 3. Fingers stossen sich ab.

16. VIII. Temperatur: Morgens 36.8°, Abends 38.2°.
17. VIII. „ „ 36.2°, „ 39.4°.
18. VIII. „ „ 37.0°, „ 39.2°.

Starke eitrige Sekretion. Behandlung mit feuchten Verbänden. Hand noch stark gerötet und geschwollen. Arm nicht gereizt.

19. VIII. Temperatur: Morgens 36.8°, Abends 37.4°.
20. VIII. „ „ 37.0°, „ 38.2°.

Seither keine Temperatursteigerung mehr. Die Sekretion hat nachgelassen. Die Wunden beginnen nach und nach gut zu granulieren. Am 3. Finger stossen sich fast sämtliche Weichteile ab.

5. IX. Da die von Weichteilen entblösste Mittel- und Endphalanx des 3. Fingers nekrotisiert, wird die Exarticulation im 1. Interphalangealgelenk vorgenommen. Deckung des Defekts durch Hautlappenreste der Mittelphalanx.

20. IX. Wunden gut granulierend.

3. X. Patient geheilt in Arbeit entlassen.

An der r. Hand fehlen 4. und 5. Finger ganz, feste Narbe über den Köpfchen der Metacarpi. Vom 2. und 3. Finger ist das Grundglied erhalten. Der 3. Finger etwas verdickt und im Grundglied gut beweglich. 2. Finger hat gute Funktionen.

Heilung p. II. erfolgt.

E. Komplizierte Frakturen der langen Röhrenknochen.

Das Material von mit Peru Balsam behandelten Fällen von komplizierten Frakturen langer Röhrenknochen ist nur gering und deshalb weder für noch gegen die Balsam-Therapie irgendwie beweisend. Bei der Mehrzahl der

Fälle handelte es sich um Durchstechungsfrakturen (Fall Nr. 115, 116, 117, 119), auch Fall Nr. 118, der streng genommen in ein anderes Gebiet gehört, kann doch zweckmässigerweise an dieser Stelle eingereiht werden. Der Heilungsverlauf war bei all diesen Fällen, wie er wohl auch ohne Balsamverwendung gewesen wäre, völlig ungestört und afebril. Bei Fall Nr. 119 musste, da die Stellung der Fragmente nicht ganz befriedigend erschien, was sich daraus erklärt, dass infolge eines Unterschenkelekzems ein Gipsverband erst recht spät angelegt werden konnte, ein sekundäres Redressement vorgenommen werden. Bei Fall Nr. 120, wo schwere Verletzungen vorlagen, trat nach mehr als 3wöchigem völlig ungestörten Heilungsverlauf, wobei insbesondere die Wunde ganz reaktionslos zu heilen schien, eine Komplikation in Form eines Erysipels des ganzen Beins mit anschliessender ausgedehnter Phlegmone, die wiederholt zu Incisionen führte, auf. Dass hier der Balsam versagt habe, lässt sich wohl nicht einwandfrei behaupten. Es müssten denn Keime mehr als 3 Wochen lang latent geblieben und plötzlich in Aktion getreten sein. Wahrscheinlich dürfte irgend eine sekundäre Infektion vorgelegen haben.

Bei Fall 121 und 122 endlich musste wegen ausgedehntester Weichteilzertrümmerung die Primäramputation vorgenommen werden, worauf eine komplikationslose Wundheilung erfolgte.

115) G. J. 50 J. Steinbrecher (1892).

Fractura complic. cruris dextr.

9. V. Vor 3 Stunden von Steinmassen verschüttet. Wird mit Notverband gebracht.

An der Vorderseite der Tibia (r.) zeigt sich im unteren Drittel eine bohnengrosse Wunde, aus der ein Knochenstück hervorragt. Hier ist auch Crepitation und abnorme Beweglichkeit des Unterschenkels vorhanden.

Reposition der Fragmente. Perubalsamversorgung der Wunde. T Schienenverband.

10. V. Allgemeinbefinden gut. Kein Fieber. Die Röntgendurchleuchtung zeigt einen Torsionsbruch der Tibia und Fibula im unteren Drittel.

19. V. 1. Gipsverband. Wunde reaktionslos geheilt.

7. VI. Gehverband.

27. VII. Patient wird geheilt entlassen.
Gute Callusbildung. Rechtes Bein um 1 cm verkürzt.
Ungestörter afebriler Heilungsverlauf.

116) K. H. 33 J. Arbeiter (2414).
Fractura complic. cruris dextr.

12. VI. Vor 10 Stunden vom Fahrrad gestürzt. Wird mit Notverband gebracht.

Erbsengrosse Wunde an der Vorderseite der Tibia im unteren Drittel aus der ein kleines Knochenfragment ragt. Hier Crepitation und abnorme Beweglichkeit des Unterschenkels. Keine wesentliche Dislokation der Fragmente.

Perubalsamversorgung der Wunde.
T Schienenverband.

13. VI. Die Röntgendurchleuchtung ergibt Flötenschnabelfraktur der Tibia.

23. VI. Wunde reaktionslos geheilt. Gehgipsverband.

22. VII. Gehverband entfernt.

12. VIII. Patient wird geheilt entlassen.
Konsolidation des Beins gut.
Keine Verkürzung.
Ungestörte afebrile Heilung.

117) F. W. 43 J. Portier (2833).
Fractura complic. cruris dextr.

11. VII. Verletzung vor 1 Stunde durch Sturz in Graben. Wird mit Notverband gebracht.

An der Innenseite des r. Unterschenkels bohnengrosse Wunde (wahrscheinlich Durchstechung der Tibia), in der kein Knochenfragment sichtbar ist.

Hier Crepitation und abnorme Beweglichkeit nachweisbar. Keine wesentliche Dislokation der Fragmente.

Perubalsamversorgung der Wunde.
T Schienenverband.

12. VII. Die Röntgendurchleuchtung ergibt: Fractur der r. Tibia und Fibula. Ein Stück der Tibia ist herausgebrochen und quer in die Tibia eingekeilt.
1. VIII. Gehverband.
12. VIII. Patient wird im Gehverband entlassen.
Stellung der Fragmente gut.
Ungestörte afebrile Heilung.

118) S. A. 20 J. Landwirt (2187).
Fractura complic. patell. dextr.
27. V. Verletzung durch Hufschlag vor ca. 15 Stunden. Wird mit Notverband gebracht.
Auf der Höhe der r. Patella bohnengrosse Hautwunde, aus der ein ca. linsengrosses, noch festsitzendes Knochenstückchen herausragt. Umgebung der Wunde leicht gerötet und auf Druck schmerzhaft. Ausgedehnte Schwellung des Kniegelenks. Nach oben fühlt man einen als Patella anzusprechenden querverlaufenden Wulst. Der Quadriceps kann nicht gebraucht werden. Hautemphysem bis zur Mitte des Oberschenkels.
Perubalsamversorgung der Wunde.
Schienenverband.
29. V. Allgemeinbefinden gut. Röntgendurchleuchtung ergibt: Ausgedehnte Zertrümmerung der Patella.
2. VIII. Patient geheilt entlassen. Gute Fixation der Fragmente durch Bindegewebe. Kniegelenk gut beweglich. Gang frei. Ungestörte afebrile Heilung.

119) F. K. 49 J. Landwirt (4148).
Fractura complic. crur. sin.
27. IX. Vor ca. 18 Stunden vom Baum auf die Füsse gestürzt. Kommt mit Notverband.
An der Vorderseite der Tibia (l.) dicht über dem Fussgelenk ca. 1 cm grosse Wunde, aus der Knochenfragmente hervorschauen. Hier Crepitation und abnorme Beweglichkeit.
Perubalsamversorgung der Wunde.
T Schienenverband.
29. IX. Röntgendurchleuchtung ergibt: supramalleoläre Querfraktur der l. Tibia. Fibula supramalleolär und zweimal an der Grenze zwischen unterem und mittlerem Drittel gebrochen. An beiden Frakturstellen Splitterung.

Fieberkurve a zu Fall 120. Sch. L.

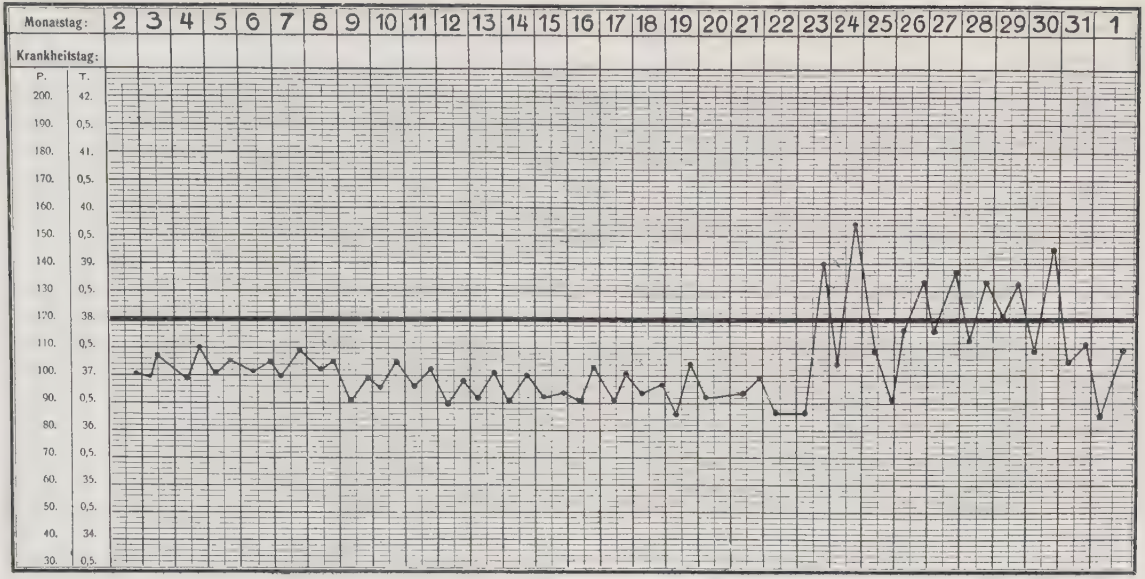

Fieberkurve b zu Fall 120. Sch. L.

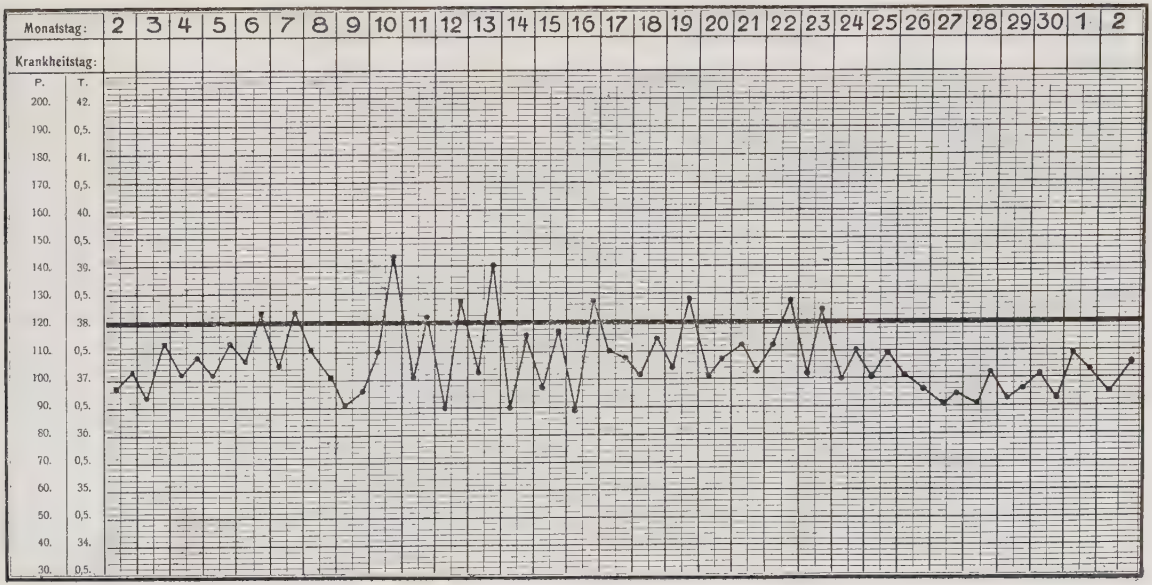

11. X. Infolge eines am Unterschenkel aufgetretenenen nässenden Ekzems, das nur langsam abheilte, kann erst heute Gipsverband angelegt werden. Wunde reaktionslos geheilt.
20. X. Redressement der Fragmente, die nicht ganz befriedigend stehen.
31. X. Patient steht zum ersten Mal im Gehverband auf.
18. XI. Afebrile, ungestörte Heilung. Patient macht Gehversuche in befriedigendem Masse.

120) Sch. L. 50 J. Wagner (3234).

Fractura complic. crur. dextr.

2. VIII. Vor ca. 10 Stunden einen Abhang hinuntergestürzt. Kommt mit Notverband.

An der einen Seite der r. Tibia, etwa in der Mitte des Unterschenkels 7 cm lange Wunde, in der das obere Ende der Tibia nebst zahlreichen Knochensplittern sichtbar ist.

Hier Crepitation und abnorme Beweglichkeit.

Perubalsamversorgung der Wunde.

T Schienenverband.

5. VIII. Röntgendurchleuchtung ergibt Schrägbruch der Tibia mit Splitterung. Gipsverband. Allgemeinbefinden gut.
17 VIII. Allgemeinbefinden stets gut. Gipsverband abgenommen. Die Wunde reaktionslos heilend. Neuer Gipsverband.
23. VIII. Abends plötzlich Temperaturanstieg auf 39,0° mit Schüttelfrost und Schmerzen im r. Bein.
24. VIII. Temperatur siehe Kurve.

Nach Abnahme des Gipsverbandes zeigt sich der ganze Unterschenkel erysipelatös gerötet.

1. IX. Das Erysipel hat auch den Oberschenkel ergriffen. Behandlung mit feuchten Verbänden. Temperatur siehe Kurve.
11. IX. Im Anschluss an das Erysipel hat sich eine ausgedehnte Phlegmone des Unterschenkels entwickelt. Heute Incision.
25. IX. Incision der Phlegmone wiederholt.
30. X. Patient entlassen. Gute Narbenbildung. Konsolidation gut. Funktion des Beins leidlich.

121) P. J. 22 J. Müller (1018).

Dilaceratio antebrachii dextr. Fractur. compl. antebrach. dextr.

9. III. Vor 5 Stunden Maschinenverletzung. Kommt mit Notverband.

Ausgedehnte Weichteilzertrümmerung des ganzen r. Vorderarms. Radius und Ulna mehrfach gebrochen.

Da bei der Gewebszertrümmerung keine Aussicht auf Erhaltung des Arms besteht, wird in Chloroformnarkose die Exarticulation im Ellbogengelenk vorgenommen. Da sich der Stumpf jedoch nicht decken lässt, wird auch das distale Humerusende bis zu den Epicondylen abgesetzt. Die Haut lässt sich jetzt gut über dem Stumpf vereinigen. Perubalsamversorgung der Wunde. Einige Situationsnähte. Verband.

13. III. Wunde ganz leicht sezernierend Umgebung reizlos. Nähte entfernt.

23. VII. Patient geheilt, mit gutem Stumpf entlassen. Ungestörte afebrile Heilung mit geringer Sekretion.

22) Sch. F. 17 J. Arbeiter (4455).

Dilaceratio antebrachii sin. Fractura complic. antebrach. sin.

12. X. Vor 1 Stunde Maschinenverletzung. Kommt mit Notverband.

Die linke Hand und der Vorderarm bis über die Mitte sind völlig zertrümmert. Von den Weichteilen sind nur minimale Reste intakt. Die Knochen sind mehrfach frakturiert und zersplittert, die Wunden über und über mit Lehm verschmutzt.

Da Aussicht auf Erhaltung der verletzten Teile nicht besteht, wird der l. Unterarm handbreit distal von der Ellenbeuge mit Lappenschnitt amputiert. Gute Weichteilbedeckung des Stumpfes.

Perubalsamversorgung des Stumpfes. Situationsnähte. Verband.

18. X. Nähte entfernt. Wunde minimal sezernierend. Umgebung reizlos.

18. XI. Ungestörte afebrile Heilung p. I. Patient steht vor der Entlassung. Guter Stumpf.

F. Perubalsamverwendung bei operativen Wunden.

123) R. Krankenschwester.

Amputatio crur. dextr.

Seit einem Jahr an Tub. fistulans des r. Sprunggelenks erkrankt. Vor 2 Wochen Sekundärinfektion. Starke

Rötung, Schwellung und Schmerzhaftigkeit des Gelenkes; aus den Fisteln entleert sich reichlich Eiter.

Der Unterschenkel ist bis ca. zur Mitte gerötet und geschwollen.

10. VIII. Amputation des r. Unterschenkels mit Lappenschnitt noch innerhalb des entzündeteten Gewebes in Chloroformnarkose. Stumpf mit Peru Balsam übergossen (ca. 6 cm^3). Gute Weichteilbedeckung. Situationsnähte. Verband.

17. IX. Ungestörte afebrile Heilung p. I. Ein ca. einmarkstückgrosses Stück der Wunde p. II. geheilt.

Eine Zusammenfassung des vorliegenden Materials ergibt folgendes, im Ganzen als günstig zu bezeichnendes Bild:

Nach Verwendung von Peru Balsam bei 415 frischen Verletzungen, zum Teil sehr schwerer Art, war kein Fall von Sepsis und Tetanus zu verzeichnen.

Die 292 Fälle von kleinen Verletzungen: Rissquetschwunden, Schnitt- und Stichwunden, Bisswunden, Verletzung durch Fremdkörper mit nachfolgender Excision wiesen keinerlei irgendwie wesentliche Komplikationen in der Heilung auf.

Die 122 grösseren Fälle von frischen Verletzungen verteilen sich in folgende Kategorien:

A. Weichteilwunden ohne Komplikationen:	78 Fälle.
B. Weichteilverletzungen mit Sehnendurchtrennungen:	12 Fälle.
C. Schussverletzungen u. Verletzungen durch Explosivstoffe:	5 Fälle.
D. Hand- und Fussverletzungen mit offenen Frakturen:	19 Fälle.
E. Komplizierte Frakturen der langen Röhrenknochen:	8 Fälle.
	122 Fälle.

Die Einzelresultate sind folgende:

A. Glatte Heilung ohne Komplikation:	70 Fälle.
Heilung mit Komplikation:	8 Fälle.

Von den 8 weniger günstigen Fällen scheidet 1 Fall (Fall Nr. 77) von vornherein aus. Unter den übrigen ist nur ein einziger als schwerere Komplikation anzusehen: (Fall Nr. 71) Kopfphlegmone im Anschluss an Kopfwunde. Auch dieser Fall ist höchst wahrscheinlich dem Balsam nicht zur Last zu legen. Die letzten 6 Fälle sind leichte Komplikationen durch geringe, kurz dauernde entzündliche Erscheinungen, von denen keine einwandfrei auf Versagen des Balsams zurückzuführen ist.

B. Glatte Heilung ohne Komplikation: 10 Fälle.
Heilung mit Komplikation: 2 Fälle.

Bei dem einen der ungünstigen Fälle handelt es sich um sekundäre Sehnennaht im Gebiet einer noch nicht völlig geheilten Verletzung, wobei der Balsam nach anderweitigen Erfahrungen relativ häufig versagt.

Beim zweiten Fall scheint ein Versagen vorzuliegen.

C. Glatte Heilung ohne Komplikation: 5 Fälle.

D. Glatte Heilung ohne Komplikation: 18 Fälle.
Heilung mit Komplikation: 1 Fall.

Bei dem ungünstigeren Fall — eine sehr schwere Maschinenverletzung der Hand — war sehr konservativ vorgegangen worden. Trotzdem sind die Entzündungserscheinungen vielleicht einem Versagen des Balsams zuzuschreiben.

E. Glatte Heilungen ohne Komplikationen: 7 Fälle.
Heilung mit Komplikation: 1 Fall.

Der ungünstige Fall beweist wohl wenig gegen den Balsam. Es handelt sich um ein erst 3 Wochen post Trauma aufgetretenes Erysipel mit anschliessender Phlegmone nach komplic. Unterschenkelfraktur. 3 Wochen lang völlig ungestörte, reaktionslose Heilung beobachtet.

Die Ergebnisse nach frischen Verletzungen sind als durchweg günstig anzusehen. Keine schweren septischen Erscheinungen, keine Jauchung, nur einige wenige meist zweifelhafte Fälle von weniger günstigen Resultaten, über deren Beurteilung man mindestens nicht ganz einstimmig sein kann.

Die Ergebnisse nach den 19 Fällen von Balsam-Verwendung bei operativen Eingriffen (18 kleinere Fälle und Fall Nr. 123) waren sämtlich gut.

Der Peru Balsam hat also, wie auch diese Uebersicht zeigt, im Wesentlichen geleistet, was man nach den bekannt gewordenen praktischen und experimentellen Erfahrungen von ihm zu erwarten berechtigt war. Seine Verwendung bei frischen Wunden ist auch an dieser Stelle in noch ausgedehnterem Masse, als es schon bisher der Fall ist, namentlich für die Praxis zu empfehlen.

Ob seine Verwendbarkeit sich wirklich mit einschneidendem Erfolg auch auf inficierte Wunden und eitrige Prozesse ausdehnen lässt, steht trotz dafür sprechender Beobachtungen dahin und könnte nur durch eingehende Untersuchungen an sehr reichlichem Material und ausgedehnten Tierversuchen festgelegt werden. Jedenfalls ist auch hier hervorzuheben, dass sich die günstigen Erfahrungen auch der hiesigen chirurg. Univ.-Klinik nur auf die Balsamverwendung bei frischen Wunden erstrecken. Eine Schädigung der Patienten (Nierenreizung) wurde in keinem Falle bei den zahlreichen Urinuntersuchungen, die bei sämtlichen auf Station behandelten Fällen und auch bei allen schwereren ambulanten Fällen, gemacht wurden, beobachtet. Im Ganzen besteht die Anschauung Schloffers, dass wir im Peru Balsam ein sehr brauchbares, aber natürlich kein „ideales“ Wundbehandlungsmittel besitzen, sicherlich zu Recht.

Literatur.

1. Plinius maior. „Historia naturalis". Lib. XII.
2. Celsus. „De re medica". Lib. V.
3. Dioscorides. „De materia medica".
4. „Pharmacotheca publica et privata" von Martino Pausa. Leipzig 1623.
5. „Königlicher Chymischer und Artzneyischer Palast" von Joh. Hiskia Cardilucio. Nürnberg 1684.
6. A. v. Haller. „Onomatologia medica completa". Frankfurt und Leipzig 1755.
7. L. Heister. „Chirurgie". Nürnberg 1779.
8. Rust. „Handbuch der Chirurgie". 1830. Berlin und Wien. Bd. II. S. 713.
9. Neumann. „Bemerkungen über die gebräuchlichsten Arzneimittel". Berlin 1840.
10. Neumann. „Der peruvianische Balsam". Rh. M. Schr. II. 6. 1848.
11. Pereira. „Die Mutterpflanze des Peru Balsam". Pharm. Journ. Nov. Dez. 1850.
12. R. Druitt. „Chirurgisches Vademecum". Erlangen 1867.
13. Burchardt. „Die Krätze und deren Behandlung". Arch. f. Dermat. u. Syphilis 1869. I. S. 180.
14. Wiss. „Therapeutische Mitteilungen über Anwendung des Perubalsams". Berl. Klin. Wochenschr. 1876, Nr. 48 S. 696, u. Deutsch. med. Wochenschr. 1876, Nr. 48 S. 569. Ref. Centralbl. f. Chir. 1877 S. 13.
15. Caspari. „Zur therapeutischen Verwendung des Perubalsams". Deutsche med. Wochenschr. V. 6. 1879.
16. Landerer. „Eine neue Behandlungsweise tuberkulöser Processe". Münch. med. Wochenschr. 1888. Nr. 40 S. 667.
17. (Landerer). „62. Versammlung deutscher Naturforscher und Aerzte in Heidelberg". 1889.
18. Opitz. „Injektionen von Peru Balsam bei Phthise". Münch. med. Wochenschr. 1889 Nr. 47 – 48. Ref. Wien. med. Presse 1889 S. 1982.

19. Vamossy. „Zur Therapie der Lokaltuberkulose mit Peru-Balsam“. Wiener med. Presse. 1889 Nr. 17—20.
20. Pfeiffer. „Zur Behandlung der Kehlkopf- und Lungentuberkulose mittelst pareuchymatöser Injektion etc.“ Leipzig 1890. Ref. Schmidt's Jahrb. Bd. 230. 1891. S. 100.
21. Schnitzler. „Anwendung und Wirkung des Perubalsams bei Krankheiten des Kehlkopfes, der Luftröhre, der Bronchien und der Lunge“. Internat. klin. Rundschau. Wien 1889. III. 1078; 1165; 1168; 1249.
22. Lesser. „Fünf Jahre poliklinischer Tätigkeit“. 1877—1882.
23. Arsdale and Gallant. „Castor Oil and Balsam of Peru as a surgical Dressing“. The Richmond Journ. of. Practice 1898. Vol. XX. Jannary Nr. 1.
24. Friedrich, P. L. „Die aseptische Versorgung frischer Wunden“. Verhandlungen der deutschen Gesellsch. f. Chirurg. 1898 II. S. 46.
25. Riedlin. „Versuche über die antiseptische Wirkung des Jodoforms, der aetherischen Oele und einiger anderer Substanzen usw.“. Arch. f. Hygiene. 1887 Bd. 7 S. 330.
26. Bräutigam und Nowak. „Ueber die antibazilläre Kraft des Perubalsams“. Centralbl. f. klin. Med. 1889 Nr. 24.
27. Piorkovski. „Ueber die antibakteriellen Eigenschaften des Perubalsams“. Centralbl. f. Bakteriolog. 1. Abteil. 1903. XXXIII. Referate S. 34.
28. van Stockum. „Der erste Verband auf dem Schlachtfeld“. Zentralbl. f. Chirurgie. 1904. Nr. 26. S. 777.
29. Burger, F. „Die Verwendung des Balsam. peruvianum bei Wundbehandlung“. München. med. Wochenschr. 1904. S. 2139.
30. Luining, J. „Het gebruik van balsamica bij de poliklinische wondbehandelung“. Geneesk. Tijdschr. voor Nederl. Indië. XLVI. 3 blz. 243.
31. Schloffer, H. „Ueber Perubalsam als Mittel zur Wundbehandlung“. Verhandlungen d. deutschen Gesellsch. f. Chir. Berlin 1905. S. 399.
32. Friedrich, P. L. „Die Behandlung infektionsverdächtiger Wunden“. Deutsche med. Wochenschr. 1905. XXXI. 26.
33. Aronheim. „Ueber Verwendung des Balsam. peruvianum bei Behandlung der Wunden u. chron. Unterschenkelgeschwüre“. Münch. med. Wochenschr. 1905. LII. 37.
34. Bett, J. „Ueber den ersten Verband mit Peru Balsam“. Militärarzt XXXIX. 3. 1905.

35. Frank, C. „Die Verwendung des Balsam. peruvianum bei der Wundbehandlung". Münch. med. Wochenschr. 1905. LII. 16.
36. Unschuld. „Noch eine Mitteilung über Balsam. peruvian." München. med. Wochenschr. 1905. LII. 13.
37. Petretto, R. „Die Verwendung des Balsam. peruvianum bei der Wundbehandlung. Münch. med. Wochenschr. 1904. LI. 52.
38. Hubbard, E. „Balsam of Peru in castor oil as a surgical dressing". New York a. Philad. med. Journ. LXXXIII. 12.
39. Suter, F. A. „Der Perubalsam als Mittel zur Wundbehandlung". Beiträge zur klin. Chir. 1907 LXII. 3 p. 566.
40. Vollbrecht. „Die Infektion der Schussverletzungen und ihre Behandlung mit Perubalsam". Archiv f. klin. Chirurg. 1909 XC. 2 p. 502.
41. Jander. „Experimentelle Untersuchungen über bakterienfeindliche Eigenschaften des Perubalsams. Archiv f. klin. Chirurg. 1909 XC. 2 p. 529.
42. Neuburger. „Eine militärärztliche Studienreise durch Holland". Deutsche militärärztliche Zeitschrift 1909 H. 2.
43. Sickmann, J. „Ueber den Einfluss des Perubalsams auf Bakterien und seinen therapeutischen Wert in der Wundbehandlung". Deutsche Zeitschrift für Chirurgie. 1910. CIV. p. 298.

Herrn Geheimrat Prof. Dr. Kraske danke ich an dieser Stelle für die Uebernahme des Referats, Herrn Prof. Dr. Oberst für die liebenswürdige Ueberlassung des Materials, für seine Vorschläge und Anregungen.

Ich, Julius König, wurde geboren 25. VIII. 1886 zu Offenburg in Baden. Besuchte das Gymnasium zu Konstanz von 1895—1902, dasjenige zu Freiburg i. Br. von 1902—1904, wo ich im Herbst die Reifeprüfung bestand.

Ich war dann vom Herbst 1904 bis Frühjahr 1907 in der medizin. Fakultät Freiburg i. Br. immatrikuliert, erledigte Frühjahr 1907 hier das Physikum, studierte darnach die beiden nächsten klinischen Semester in München, kehrte dann wieder nach Freiburg zurück, wo ich Ende 1909 das Staatsexamen bestand.

Meine Medizinalpraktikantenzeit verbrachte ich acht Monate lang in der Med. Klinik Freiburg i. Br. und vier Monate in der Chir. Univ.-Klinik am selben Ort, war dann Volontär in der Chir. Univ.-Poliklinik zu Freiburg i. Br. und promovierte am 5. XII. 1911.